




Universidad Galileo Guatemala
Instituto Panamericano Contra la Ceguera
Facultad de Ciencias de la Salud



Galileo
UNIVERSIDAD
La Revolución en la Educación

Maestría en Oftalmología Integral

**MANEJO DE NEOPLASIA ESCAMOSA DE LA SUPERFICIE
OCULAR CON QUIMIOTERAPIA TÓPICA**

Autor: Dra. Ruth Graciela Ureña Madrigal
Asesor y Revisor: Dr. Mario Gutiérrez Paz
15 de diciembre de 2021

INDICE

| | | |
|--------------|---|--------------|
| I. | INTRODUCCIÓN..... | 3 |
| | i. Epidemiología y clasificación..... | 3 |
| | ii. Anatomía e Histología..... | 4 |
| II. | OBJETIVOS..... | 6 |
| | i. Generales..... | 6 |
| | ii. Específicos..... | 6 |
| III. | NEOPLASIA ESCAMOSA DE LA SUPERFICIE OCULAR (OSSN)..... | 7 |
| | i. Clasificación..... | 7 |
| | ii. Factores de Riesgo..... | 8 |
| | iii. Clínica..... | 10 |
| | iv. Diagnostico..... | 11 |
| IV. | MENEJO DE LOS TUMORES CONJUNTIVALES..... | 14 |
| V. | MANEJO QUIRURGÍCO..... | 14 |
| | i. Complicaciones Quirúrgicas..... | 17 |
| VI. | AGENTES QUIMIOTERAPÉUTICOS / INMUNOTERAPIA..... | 17 |
| | i. Mitomicina C..... | 18 |
| | ii. Aplicación de la Mitomicina C..... | 19 |
| | iii. 5 Fluorascilo..... | 19 |
| | iv. Interferón a 2b..... | 20 |
| | v. Aplicación de Interferón a 2b..... | 20 |
| VII. | SEGUIMIENTO..... | 22 |
| VIII. | CONCLUSIÓN..... | 23 |
| IX. | ALGORITMO DE TUMORES CONJUNTIVALES..... | 24 |
| X. | ALGORITMO DE NEOPLASIA ESCAMOSA DE LA SUPERFICIE OCULAR..... | 25 |
| XI. | ALGORITMO DE DIAGNÓSTICO Y TRATAMIENTO DE OSSN..... | 26 |
| XII. | ANEXO..... | 27 |
| XIII. | BIBLIOGRAFÍA..... | 28-30 |

INTRODUCCION

Los tumores de la conjuntiva son unos de los más frecuentes del ojo y anexos. Abarcan desde lesiones benignas como el papiloma a otras malignas que ponen en peligro la función visual y la vida del paciente, como el carcinoma epidermoide y el melanoma. Pueden surgir de cualquiera de las células de la conjuntiva, los más frecuentes son los de origen epitelial y melanocítico. El diagnóstico precoz es fundamental para prevenir la extensión ocular y sistémica y para preservar la función visual. ^(1,2)

La conjuntiva al igual que el resto de las mucosas del organismo humano es una capa de revestimiento lisa.^(1,2) De cualquiera de sus componentes histológicos pueden surgir tumores benignos y malignos.^(1,5) Algunos son más frecuentes que otros y su aparición puede estar estimulada entre otros factores por el ambiente, en especial los rayos ultravioleta.^(1,4,6) Las lesiones epiteliales de la conjuntiva se clasifican en benignas como el papiloma, precancerosas como las displasias y malignas como el carcinoma epidermoide que constituye el tumor maligno más frecuente de la conjuntiva.^(1,3,7,8) Casi todas las lesiones se pueden diagnosticar desde su inicio puesto que son visibles. Si existe cualquier sospecha de malignidad está indicada una biopsia exéretica o incisional para realizar el examen histológico adecuado pues el retardo en el diagnóstico hace que la cirugía curativa sea más difícil y puede dar como resultado la pérdida de toda visión útil e incluso del globo ocular.¹ Por constituir las neoformaciones conjuntivales una causa frecuente de consulta ya sea por motivos cosméticos o por provocar algún tipo de sintomatología.

EPIDEMIOLOGÍA Y CLASIFICACIÓN

Los tumores de la conjuntiva son los más frecuentes del ojo y anexos junto con los de los párpados. Abarcan un amplio espectro desde lesiones benignas como el papiloma a otras que pueden poner en peligro la función visual y la vida del paciente, como el carcinoma epidermoide y el melanoma si no son diagnosticadas precozmente^(1,2). Pueden surgir de cualquiera de las células que componen la conjuntiva aunque los más frecuentes son los de origen epitelial y melanocítico (tabla I). Los tumores epiteliales son entre un tercio y la mitad del total, siendo la

prevalencia más alta en los países con mayor exposición actínica.

| CLASIFICACION DE LOS TUMORES DE LA CONJUNTIVA SEGÚN SU ORIGEN | | | |
|---|--|---|--|
| ORIGEN | BENIGNOS | PRECANCEROSOS | MALIGNOS |
| EPITELIALES | <ul style="list-style-type: none"> PAPILOMAS HIPERPLASIA PSEUDOEPITELIOMATOSA | <ul style="list-style-type: none"> QUERATOSIS ACTÍNICA NIC: NEOPLASIA INTRAEPITELIAL | <ul style="list-style-type: none"> CA ESCAMOSO CA MUCOEPIDERMÓIDE CA BASOCELULAR |
| MELANOCITICOS | <ul style="list-style-type: none"> NEVUS SIN ATIPIA PIGMENTACION RACIAL MELANOCITOSIS OCULAR MELANOSIS SECUNDARIA MELANOSIS ADQUIRIDA 1ª SIN ATIPIA | <ul style="list-style-type: none"> NEVUS CON ATIPIA MELANOSIS ADQUIRIDA 1ª CON ATIPIA | <ul style="list-style-type: none"> MELANOMA |
| GLANDULAS ANEXAS Y SECUNDARIOS | <ul style="list-style-type: none"> ONCOCITOMA ADENOMA PLEOMORFICO ADENOMA APOCRINO ADENOMA SEBACEO | | <ul style="list-style-type: none"> ADENOMA SEBACEO |
| TEJIDOS BLANDOS | <ul style="list-style-type: none"> GRANULOMA PIGÉNICO HEMANGIOMA LINFANGIOMA FIBROMA MIXOMA OSTEOMA | | <ul style="list-style-type: none"> SARCOMA DE KAPOSI HISTIOCITOMA FIBROSO RABDOMIOSARCOMA |
| LINFOIDE | <ul style="list-style-type: none"> HIPERPLASIA LINFOIDE | | |

TABLA 1. CLASIFICACIÓN DE LOS TUMORES DE LA CONJUNTIVA

ANATOMÍA HISTOLÓGIA

La conjuntiva es una membrana mucosa fina y flexible que se extiende desde la superficie interna de los párpados (palpebral) a los fornix y a la superficie anterior del globo ocular (bulbar) hasta el limbo esclero-corneal (limbal). Sus funciones son la contribución al film lagrimal precorneal mediante la producción de la capa mucosa, ser barrera para los cuerpos extraños y las infecciones y la zona límbica en el mantenimiento del epitelio corneal. La vascularización la recibe de ramas de las arcadas marginales de los párpados (tarsal) y de las arterias ciliares anteriores (bulbar). Las conexiones linfáticas de la conjuntiva son paralelas a las de los

párpados drenando a los nódulos linfáticos preauriculares y submandibulares y la inervación sensorial la recibe del V par craneal.

Histológicamente se compone de un epitelio estratificado no queratinizado de dos o más capas sobre un estroma formado por tejido conectivo fibrovascular que contiene vasos, nervios y linfáticos. En la capa basal del epitelio se observan melanocitos que producen melanina y la inyectan a las células de alrededor. A lo largo de todo el epitelio se pueden observar células caliciformes, encargadas de producir el componente mucoide del film lagrimal, que son más numerosas en la porción ínfero nasal de la conjuntiva bulbar. En el canto interno se encuentran el pliegue semilunar y la carúncula en la que se pueden encontrar folículos pilosos finos y glándulas sebáceas e incluso glándulas lagrimales accesorias.

A lo largo de la conjuntiva bulbar y hasta los pliegues subtarsales de los párpados existe una capa linfoide que en algunas zonas forma agregados especializados llamados Tejido Linfoide Asociado a Conjuntiva (Conjunctival-associated Lymphoid Tissue -CALT) correspondiente al Tejido Linfoide Asociado a Mucosas (Mucosa-associated Lymphoid Tissue -MALT) de otras regiones del organismo, formados por acúmulos de linfocitos T y B relacionados con el proceso de información antigénica.

(1,2,3,4)

OBJETIVOS

GENERALES

1. Describir el abordaje médico y quirúrgico en el tratamiento del Neoplasia escamosa de la superficie ocular.

ESPECIFICOS

1. Conocer el empleo de quimioterapia con el INF alfa-2b, la MMC y el 5-FU en el tratamiento de Neoplasia escamosa de la superficie ocular
2. La confirmación diagnóstica por histopatología a través de biopsia excision de la lesión conjuntival.

NEOPLASIA ESCAMOSA DE LA SUPERFICIE OCULAR (OSSN)

La Neoplasia Escamosa de la Superficie Ocular (OSSN) es la lesión maligna no pigmentada más frecuente que aparece en el epitelio conjuntival y corneal.

El término OSSN, incluye un amplio espectro histológico; desde la displasia leve al carcinoma escamoso celular invasivo.

CLASIFICACIÓN

Dentro de OSSN hablamos de:

- **Neoplasia conjuntival intraepitelial, habitualmente denominado “CIN”** (Conjunctival Intraepithelial Neoplasia) aquella en la que las células neoplásicas están confinadas en la capa epitelial con la membrana basal intacta.

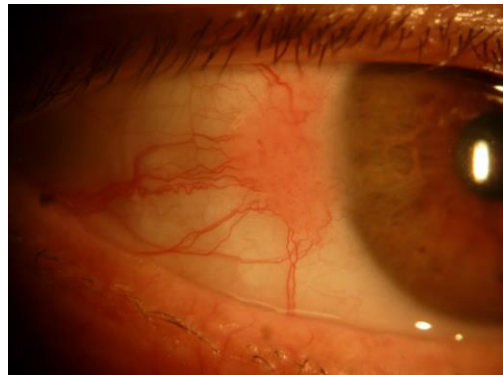

FIGURA. NEOPLASIA CONJUNTIVAL INTAEPITELIAL

- **Neoplasia invasiva escamosa de la superficie ocular, “SSC”** (Surface Squamous Neoplasia or Invasive ocular Surface Squamous Neoplasia). En ella, las células neoplásicas epiteliales penetran la membrana basal. Frecuentemente un CIN suele ser precursor del SSC. En caso de neoplasia limbar, y debido a la resistencia mayor de la membrana de Bowman, la invasión suele estar limitada a la parte conjuntival de la lesión. ⁽⁹⁾

En 2016, se publicó la octava edición del manual de la AJCC con la clasificación actualizada del carcinoma conjuntival, incluidos Neoplasia invasiva escamosa SSC y NIC11 (Tabla 2). Esta clasificación agrupa el cáncer por el sistema de estadificación de tumores, ganglios y metástasis (TNM). Para el carcinoma conjuntival, la clasificación clínica se basa en el tamaño del tumor (≤ 5 mm versus > 5 mm), la invasividad del tumor [in situ, sustancia propia, estructuras adyacentes (fórnix, plica semilunaris, carúncula, palpebrum), órbita, hueso, senos nasales y cerebro]. La clasificación de patología se basa en el grado de diferenciación histopatológica.

| CLASIFICACIÓN DEL CARCINOMA CONJUNTIVAL |
|--|
| Definición de ganglios linfáticos regionales (N) |
| NX No se pueden evaluar los ganglios linfáticos regionales |
| N0 No hay metástasis en los ganglios linfáticos regionales |
| N1 Hay metástasis en los ganglios linfáticos regionales |
| Definición de metástasis a distancia (M) |
| M0 Metástasis a distancia ausente |
| M1 Metástasis a distancia presente |
| Definición de grado histopatológico (G) |
| GX No se puede evaluar el grado |
| G1 Bien diferenciado |
| G2 Moderadamente diferenciado |
| G3 Poco diferenciado |
| G4 Indiferenciado |
| Las estructuras adyacentes incluyen córnea, fórnix conjuntival, conjuntiva palpebral, conjuntiva tarsal, punctum y canaliculos lagrimales, carúncula, laminillas palpebrales anterior o posterior, margen palpebral y / o compartimentos intraoculares |

**TABLA 2. 8º EDICIÓN DE LA CLASIFICACION DEL CARCINOMA CONJUNTIVAL
DEL COMITÉ AMERICANO SOBRE EL CÁNCER**

FACTORES DE RIESGO DE OSSN

El factor de riesgo ambiental más importante es la exposición solar crónica (radiación ultravioleta B). Según un estudio poblacional en Australia, individuos con piel clara, ojos claros y con mayor predisposición a quemaduras solares que

pasan más del 50 % del tiempo al aire libre durante los 6 primeros años de vida y que vivan entre los 30º del ecuador son los que tienen mayor riesgo de desarrollar este tumor. ⁽¹⁰⁾

También se incluyen otros factores de riesgo ambientales, como la exposición al humo del tabaco y derivados del petróleo, deficiencia de vitamina A y retinol ⁽²⁾, así como el sexo masculino y la edad. Se ha visto mayor incidencia en hombres que en mujeres; en el caso de Estados Unidos, se estima que en hombres y caucásicos esta cifra es 5 veces superior. ⁽¹¹⁾ En los países de África no hay diferencias en cuanto a sexo. ⁽¹¹⁾

Uno de los factores predisponentes más importantes es el estado del sistema inmunológico del paciente. Sobre todo en los casos de infección por HIV tienen un riesgo ocho veces superior de padecer OSSN. Se presentan en edades más tempranas, suelen ser bilaterales, tienen peor evolución, peor pronóstico y mayor riesgo de recurrencias. ^(11,12,13)

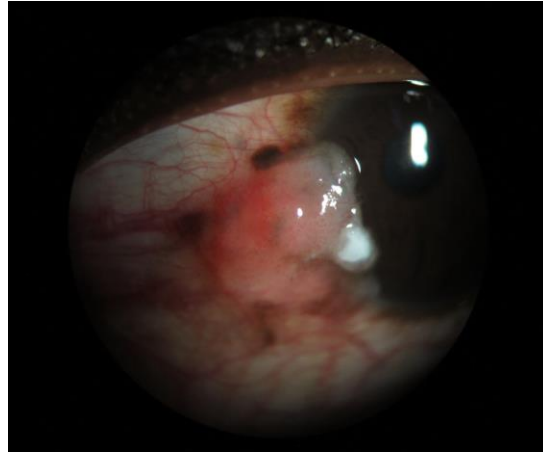


Figura. Neoplasia escamosa en paciente con VIH

También son más frecuentes en otros casos de inmunosupresión pos-trasplante, linfomas no Hodgkin, asma, atópicos, eczemas, xeroderma pigmentosum y otras enfermedades autoinmunes. Parece que la infección por el virus papiloma humano (HPV serotipos 16 y 18) e infecciones crónicas por virus de la hepatitis

B y C podrían tener un papel en la patogenia de la OSSN aunque no se ha demostrado una correlación clara. ^(11,12)

No está descrita ninguna relación clara de mutaciones genéticas con las OSSN. Sin embargo parece que uno de los eventos claves es la mutación que afecta al gen supresor de tumores p53, lo que confirma el rol de las radiaciones ultravioletas en la etiología de este tumor. ⁽¹²⁾

CLÍNICA

Suele presentarse como una lesión limbar vascularizada unilateral en el área interpalpebral, que es la que presenta mayor exposición solar. Más raramente pueden ser bilaterales o masas multifocales.

El aspecto macroscópico es una lesión de coloración amarillo-rosado con vasos tortuosos dilatados en forma de tirabuzón. En personas de piel oscura, frecuentemente están pigmentados.

Se pueden clasificar según su forma en:

- Nodular
- Nódulo-ulcerativo
- Gelatinoso
- Leucopláquicos (placa blanquecina por la hiperqueratinización)
- Papilar

En los casos con HIV, las lesiones suelen ser de mayor tamaño, con extensión a fórnix, áreas de leucoplaquia y pronunciados vasos nutricios.

Otras formas clínicas menos obvias de presentación son una opalescencia sobre la córnea o una conjuntivitis crónicas.

Los síntomas y signos clínicos más frecuentes son ojo rojo, irritación ocular y la aparición de una tumoración no existente previamente en la superficie ocular. En casos avanzados puede llegar a escleritis necrotizante, con dolor severo y pérdida de agudeza visual. En ocasiones, una neoplasia escamosa puede invadir el estroma corneal, mimificando una queratitis estromal. ^(9,12)

DIAGNÓSTICO

Es indudable que cada vez van tomando más peso aquellas pruebas no invasivas de resultado inmediato como la OCT en el manejo de la patología de la superficie ocular, aunque la inestimable ayuda que suponen nunca podrá sustituir a la evaluación clínica o el diagnóstico histopatológico.

El gold estándar del diagnóstico de OSSN sigue siendo la biopsia; bien incisional, mediante toma de pequeña porción del tumor, o excisional, extirpando la lesión visible completa. ^(9, 14)

Histopatológicamente, la CIN se caracteriza por diferente grado de displasia celular, desde leve, moderada a severa; pero respetando la membrana basal, característico de cualquier carcinoma in situ. La sustancia propia no está afectada.

Las células presentan un elevado ratio núcleo/citoplásmico, falta de organización y anormal polaridad. Se pueden encontrar imágenes de mitosis a cualquier nivel del epitelio. Existe una brusca demarcación entre el epitelio displásico y el normal en los bordes de la lesión. Pueden presentarse como lesión pigmentada, simulando el melanoma, debido a la presencia intratumoral de melanocitos dendríticos. ⁽⁹⁾

Cuando la membrana basal se ve afectada, se clasificaría como invasivo. También muestran células pleomórficas con disqueratosis, acantosis y falta de polaridad; asimismo, inmunohistoquímicamente son positivos al p53 y Ki-67. ⁽¹²⁾

El examen clínico resulta sumamente valioso, especialmente cuando se tiene mucha experiencia en el seguimiento y terapia de OSSN. En la BMC, algunos cambios sugestivos de la transformación maligna son: configuración difusa o multifocal, pigmentación marronácea, diámetro medio basal mayor de 10 mm y espesor mayor de 1 mm. ⁽¹²⁾

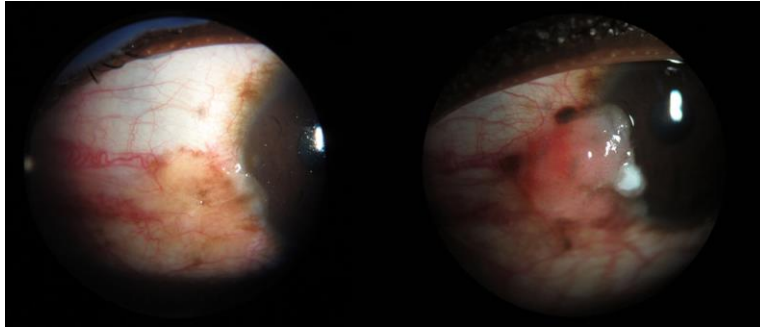


FIGURA. NEOPLASIA ESCAMOSA DE LA SUPERFICIE OCULAR EN PACIENTE DE RAZA NEGRA.

También nos podemos apoyar de otras pruebas complementarias que nos ayuden en el diagnóstico:

- Tinciones vitales: Rosa de bengala, verde lisamina, azul de metileno, azul de toluidina.

Las tinciones, especialmente el verde lisamina, pueden ser útiles para detectar zonas de epitelio anómalo sospechoso de malignidad, especialmente si se rodea de epitelio normal. Hay que tener en cuenta no son específicas de las OSSN, y otras patologías, como el ojo seco, muestran captación en la superficie ocular. ⁽⁷⁾

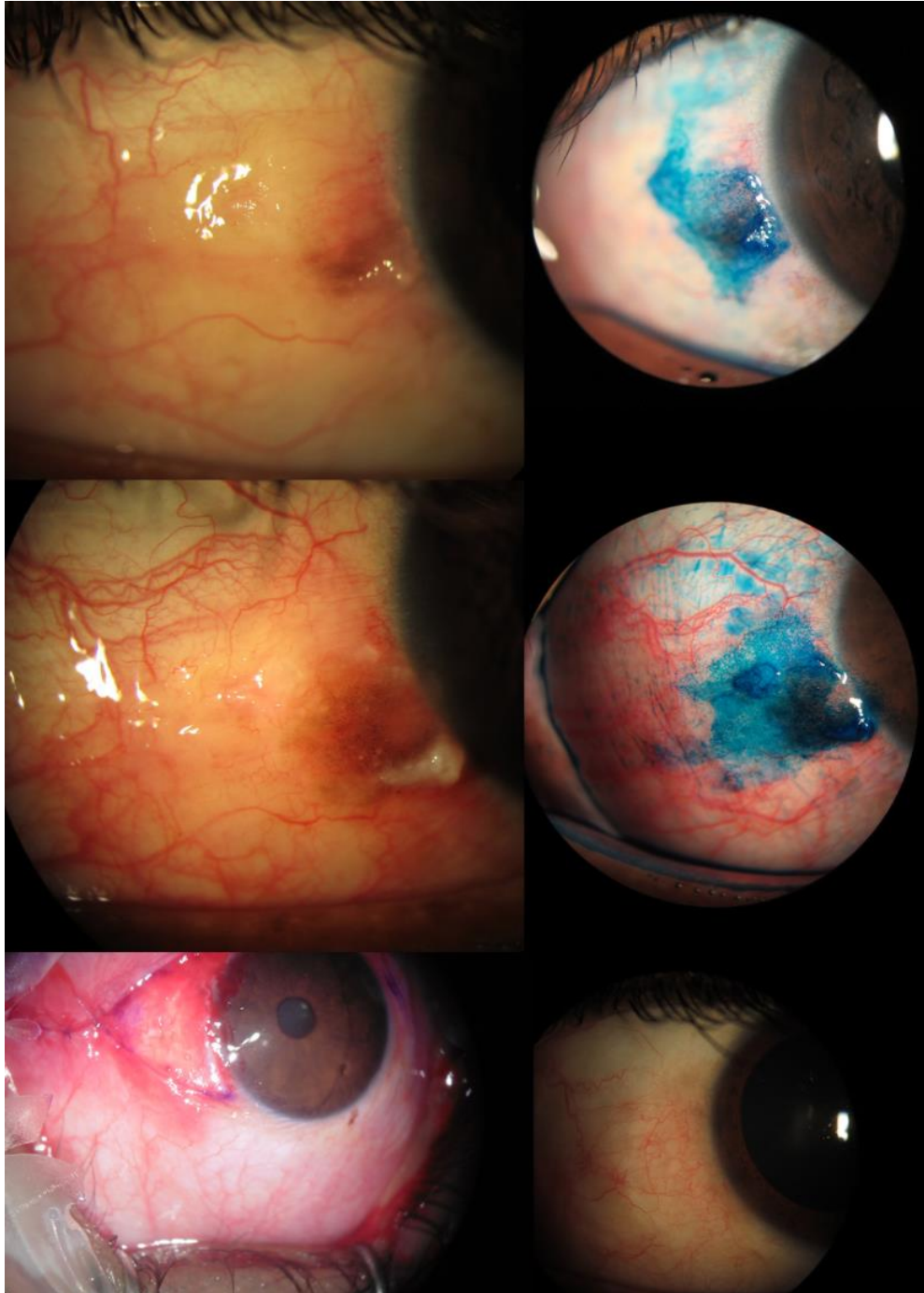


FIGURA. CAMBIOS EN TINCIÓN Y ASPECTO EN DOS MESES DE OBSERVACIÓN EN PACIENTE DE 30 AÑOS, RAZA NEGRA, DE UN CARCINOMA IN SITU QUE FUE EXTRIPADO CON BORDES LIBRES Y RECONSTITUIDO CON AUTOINJERTO CONJUNTIVAL.

MANEJO DE LOS TUMORES CONJUNTIVALES

Se debe realizar una evaluación preoperatoria completa que incluya una aproximación clínica al diagnóstico lo más precisa posible, si la lesión es circunscrita o difusa, uni o bilateral, si se sospecha si es precancerosa o maligna. Se debe evaluar extensión del tumor determinando la existencia de invasión intraocular y/o orbitaria, realizando la palpación de los linfáticos regionales y, cuando se considere indicado estudio de extensión sistémica para detección de metástasis.

Para los tumores circunscritos, límbicos o de conjuntiva bulbar, la extirpación completa (biopsia excisional) con la mínima manipulación posible y un margen de resección de 3 a 5 mm puede ser tratamiento suficiente. La capa de Bowman debe respetarse ya que su extirpación facilitaría la penetración intraocular de la recurrencia en caso de existir. La crioterapia en los bordes de resección, así como, la realización de biopsias intraoperatorias disminuyen las recurrencias en el caso de lesiones precancerosas y malignas.

En las lesiones difusas y extensas, en las que la resección completa es difícil, se realiza la extirpación más amplia posible, y que permita un diagnóstico histopatológico preciso. Si la resección es muy amplia se pueden realizar injertos de mucosa conjuntival o bucal autóloga. Para el tumor residual, se emplean terapias adyuvantes como, quimioterápicos tópicos (Mitomicina C, 5-Fluorouracilo, interferón) en incluso radioterapia.

Si existe invasión intraocular está indicada la enucleación; si además hay invasión orbitaria anterior, exenteración anterior, con conservación de los párpados, siempre que la conjuntiva palpebral no esté afectada.

MANEJO QUIRÚRGICO

Técnica “no-touch” (15,16)

Desde que fuese descrito por Shields et al. esta técnica ha sido de elección. Es llevada a cabo mediante una anestesia regional o general.

Bajo microscopía se delinea a 4 mm del margen de la lesión conjuntival. Hay que tener cuidado de no tocar directamente con ningún instrumento el tumor. Una vez delimitado se procede a la disección de la conjuntiva y Tenon. Normalmente se comienza disecando la parte temporal dejando para el final la parte limbar. Si hubiese afectación escleral se completaría con una esclerectomía parcial.

Posteriormente la muestra se coloca en una cartulina donde se marcan las coordenadas. Se aplican a nivel de limbo dos esponjas quirúrgicas con alcohol absoluto durante 60 segundos. Si hay afectación corneal, se realiza un raspado del epitelio corneal hasta 3 mm desde el borde de la lesión tumoral, teniendo cuidado de no penetrar la membrana de Bowman. Si no hubiese afectación corneal, se realiza raspado de los 3 mm corneales adyacentes a la lesión conjuntival.

Se aplica crioterapia en los bordes de lesión usando la técnica de doble congelación-descongelación. Se aplica hasta que la conjuntiva se congele y se vuelva blanquecina en cada punto de la lesión.

Se debe levantar la conjuntiva con la sonda de crio cuidando no tocar la esclera, pisar el pedal hasta que la conjuntiva congele, solando el pedal hasta que se descongele, se repite el procedimiento con la sonda en la misma posición. Repetir el procedimiento las dos veces rodeando todos los márgenes incluyendo el limbo.

El cierre de la herida se puede realizar por medio de cierre primario de conjuntiva, o bien, con trasplante de membrana amniótica.

Como tratamiento suplementario intraoperatorio, se puede utilizar la mitomicina C (MMC) aplicada al 0.02-0.04% en la conjuntiva y esclera durante 3-4 minutos. No obstante, no hay estudios randomizados que avalen sus resultados por lo que dado los riesgos de escleromalacia por la MMC, generalmente se reserva

para tumores grandes, recurrentes y avanzados y donde se sospeche la presencia de una neoplasia no escamosa.

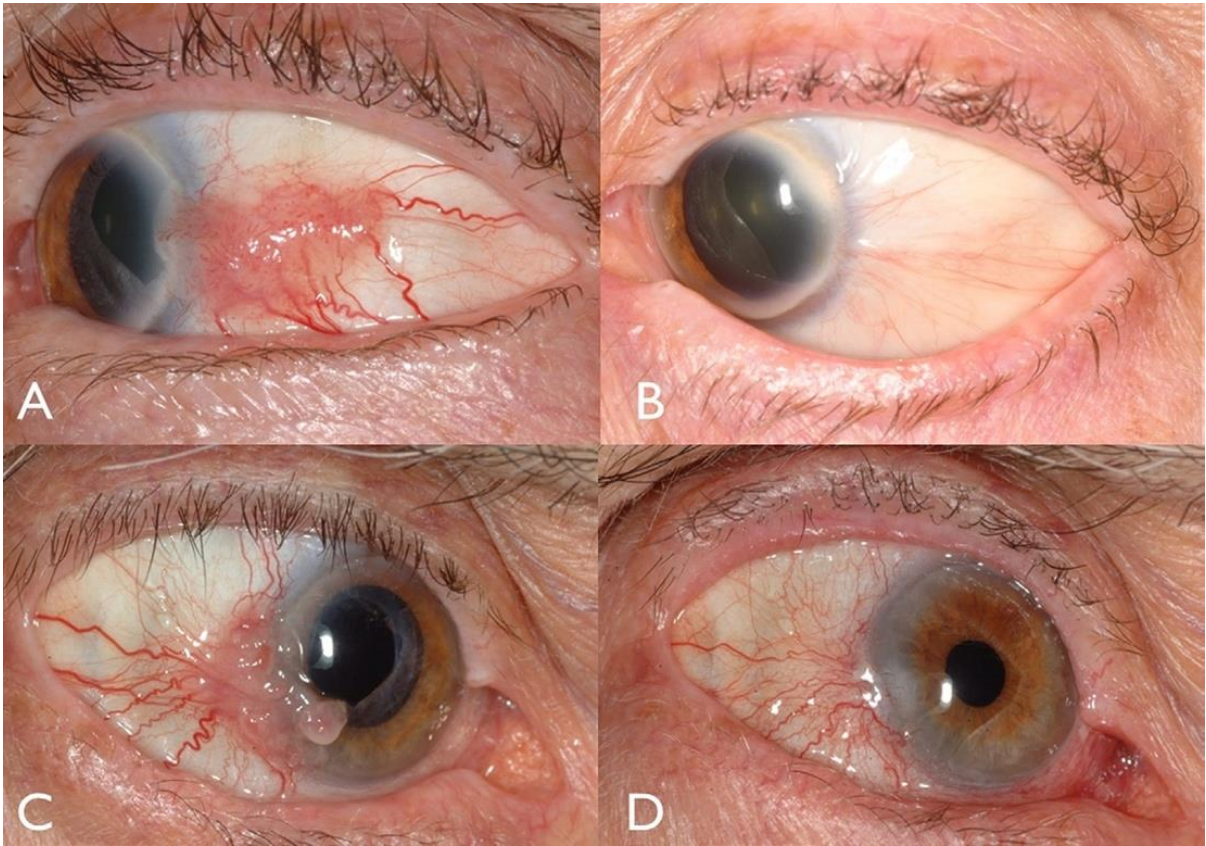


FIGURA. MANEJO DE OSSN. A, OSSN VASCULAR GELATINOSO EN EL LIMBO TEMPORAL. B, DESPUÉS DE LA RESECCIÓN QUIRÚRGICA, EL LIMBO PERMANECE SIN RECIDIVA. C, OSSN VASCULAR MULTINODULAR GELATINOSO EN EL LIMBO TEMPORAL. D, DESPUÉS DEL INTERFERÓN ALFA 2-B, LA MASA SE HA RESUELTO, DEJANDO INTACTO EL LIMBO.

COMPLICACIONES DE LA CIRUGÍA

Las complicaciones de la cirugía comprenden infección por falta de epitelización, deficiencia de células limbares tras una escisión amplia, simblefaron, estrabismo restrictivo, ojo seco etc.

Se han reportado complicaciones relacionadas con la crioterapia como hifema, probablemente por la hemorragia de los vasos en la raíz del iris y corectopia por sinequias anteriores e iridociclitis. ^(15,17)

AGENTES QUIMIOTERAPÉUTICOS / INMUNOTERAPIA

En la actualidad, los agentes empleados como tratamiento primario han sido el INF alfa-2b, la MMC y el 5-FU, mostrando alta efectividad en casos de enfermedad difusa que no presentan márgenes definidos o ante recurrencias, con tasas de éxito desde 75% y 100% en reportes de casos con seguimiento de 1-2 años, similares a las obtenidas mediante la escisión quirúrgica con crioterapia coadyuvante.⁵ Sin embargo este tratamiento requiere una vigilancia más estrecha que con el tratamiento quirúrgico.⁽¹¹⁾

Han sido utilizados a lo largo de los últimos 10 años para tratar lesiones premalignas y malignas de la conjuntiva (melanosis adquirida primaria con atipia, melanoma conjuntival, neoplasia intraepitelial escamosa y carcinoma escamoso de la conjuntiva), sin embargo, no existen esquemas de tratamiento definitivos y se desconocen los efectos adversos tras el uso prolongado de estos agentes.⁽¹⁸⁾

Una de las principales ventajas que ofrecen estos agentes como tratamiento primario (quimiorreducción) es que evitan las complicaciones quirúrgicas, también ocasiona contacto de toda la superficie ocular con el agente terapéutico⁽¹⁹⁾ y, como

tratamiento coadyuvante a la escisión quirúrgica, permiten el tratamiento de márgenes positivos.⁽²⁰⁾

MITOMICINA C

La MMC es un agente alquilante proveniente de *Streptomyces caespitosus* o *Streptomyces lavendulae*, que se une al ADN en todas las fases del ciclo celular, conduciendo a una inhibición irreversible de la síntesis de nucleótidos, también reacciona con el oxígeno generando radicales libres que causan citotoxicidad por la vía de la lipoperoxidación.⁽¹⁸⁾ Se ha demostrado ampliamente en la literatura que al aplicar la MMC en la superficie conjuntival de forma adyuvante a la resección quirúrgica, esta inhibe la migración de fibroblastos, disminuye la producción de matriz extracelular e induce apoptosis en los fibroblastos de la cápsula de Tenon, así mismo es efectiva en inducir la regresión de la lesión, con una tasa de respuesta entre 80-96% y tasa de recidivas del 13%.^(18,21), sin embargo es el agente quimioterapéutico con mayor porcentaje de efectos adversos,⁽¹⁹⁾ que en ocasiones obligan a suspender el tratamiento, las más comunes fueron irritación ocular, fotofobia y alergia, hiperemia conjuntival, erosiones u opacidades corneales, catarata, queratitis disciforme, estenosis del punto lagrimal, deficiencia de células limbares (especialmente en casos con antecedente de intervenciones quirúrgicas previas y esquemas de tratamiento más agresivos y prolongados), presentándose hasta 24 meses posterior al tratamiento, principalmente apareciendo durante el segundo ciclo de tratamiento.^(22,23) La MMC está contraindicada en enfermedad de Sjögren, rosácea y atopia.⁽¹⁹⁾

Otra de las ventajas del uso de MMC es su aplicación neoadyuvante a la escisión quirúrgica, facilitando la obtención de márgenes libres y cirugías menos invasivas,⁽²¹⁾ además inhibe la formación de tejido fibrovascular (simblefarón).⁽²⁴⁾

APLICACIÓN DE MITOMOCINA C

Actualmente no existe un esquema de tratamiento definitivo para el uso de MMC, los esquemas más utilizados son bajo la concentración de 0.001 a 0.02% durante 14-28 días consecutivos, 4 veces al día, con repetición del ciclo según sea necesario, con descanso de 1-2 semanas entre los mismos, presentando resultados efectivos en la erradicación de la lesión (95-100%) y baja tasa de efectos adversos.^(25,26)

De importancia es el mantener un seguimiento estrecho, por el riesgo de recurrencia o persistencia de la enfermedad⁽¹⁹⁾ e instruir a los pacientes y familiares de los cuidados que debe tenerse con este medicamento, ya que la MMC es relativamente inestable en solución y su acción disminuye después de 8-10 días de preparación, por lo que debe mantenerse en refrigeración y realizar una nueva preparación cada semana de tratamiento.⁽²³⁾ Sin embargo no se aconseja la oclusión del punto lagrimal durante la aplicación, debido a que reportes recientes establecen la importancia de la exposición del sistema lagrimal a los efectos quimioterapéuticos de la MMC para reducir la tasa de recurrencia de las lesiones, aún con el riesgo de estenosis del punto lagrimal reportado en la literatura.⁽²⁵⁾

5- FLUORACILO

Con el uso de 5- FLUORACILO (5-FU), se han obtenido tasas de respuesta del 88% y una tasa de recidiva del 20%. 5-FU es un antimetabolito que ha sido utilizado en el tratamiento de cáncer epitelial por su acción en células con proliferación rápida, inhibe la timidilato sintasa durante la fase S del ciclo celular, evitando la síntesis de

ADN y RNA. La concentración de 1% de 5-FU, con ciclos de tratamiento de 3-4 semanas ha sido reportada como bien tolerada, con efectos adversos leves como inflamación conjuntival, defectos epiteliales, eritema cutáneo y estenosis del punto lagrimal inferior sin presentar los efectos citológicos causados por otros agentes como la MMC, beneficio sumado a su propiedad estable en solución acuosa por 3 semanas, no requiriendo refrigeración⁽¹⁸⁾

INTERFERON ALFA

El INF alfa-2b (forma recombinada del INF alfa) es el último fármaco incluido para el tratamiento de estas lesiones oculares. Los interferones son un grupo de glicoproteínas descubiertas en 1957, que se unen a receptores de la superficie celular y desencadenan una cascada de actividades intracelulares con propiedades antivirales y antitumorales, generando una respuesta inmune con la activación de células citotóxicas.^(19,23) Su uso intralesional es efectivo para el tratamiento de pequeños carcinomas primarios de piel, linfomas conjuntivales y las neoplasias intraepiteliales conjuntivales con excelentes tasas de seguridad, principalmente en casos de lesiones grandes o recurrentes para evitar efectos adversos de otras opciones de tratamiento.

APLICACIÓN DE INF- ALFA

Se ha utilizado en esquemas de 1-3 millones UI/ml de solución salina balanceada, con aplicación subconjuntival (alrededor y sobre la lesión) o en gotas 4 veces al día hasta la resolución clínica basada en observación en lámpara de hendidura y fotografías, manteniéndose durante 1 mes posterior a la resolución (media de tratamiento de 3.2 meses), con seguimiento mínimo de 1 año con tasas de completa resolución del 96.4% y recidiva de 3.7%., con una baja incidencia de efectos adversos (12%), limitados a sensación de cuerpo extraño, hiperemia conjuntival

leve y conjuntivitis folicular que desaparecieron tras la finalización del tratamiento.^(19,27)

Otros agentes experimentales en el tratamiento de estas lesiones son el inhibidor del factor de crecimiento endotelial vascular (anti-VEGF) y el ácido retinoico. Agentes anti- VEGF como Bevacizumab o Ranibizumab, anticuerpos monoclonales contra el factor de crecimiento endotelial vascular se están utilizando por su capacidad de inhibir la angiogénesis, sin embargo actualmente no se ha comprobado su eficacia, lo cual sumado a su alto costo no los hace un tratamiento recomendado en la actualidad.

El ácido retinoico (análogo sintético de la vitamina A), tiene un rol en el crecimiento celular y la diferenciación de células epiteliales, se ha utilizado como tratamiento único pero principalmente como coadyuvante junto con INF, obteniendo tasas de resolución del 98% y una tasa de recurrencia de tan solo 2.3% tras 4 años de seguimiento.⁽²⁰⁾

SEGUIMIENTO

El patrón de crecimiento lento de estas lesiones, así como su potencial de transformación maligno obliga a mantener una vigilancia estrecha y a largo plazo, con una visita anual, con una media de 18 a 42 meses, incluso de por vida. Se han reportado recurrencias desde los 33 días hasta 10 años después de la escisión quirúrgica (33%), con una incidencia aumentada en los casos en los cuales se observaron células displásicas en los márgenes de la resección (56%).⁽²⁸⁾

CONCLUSION

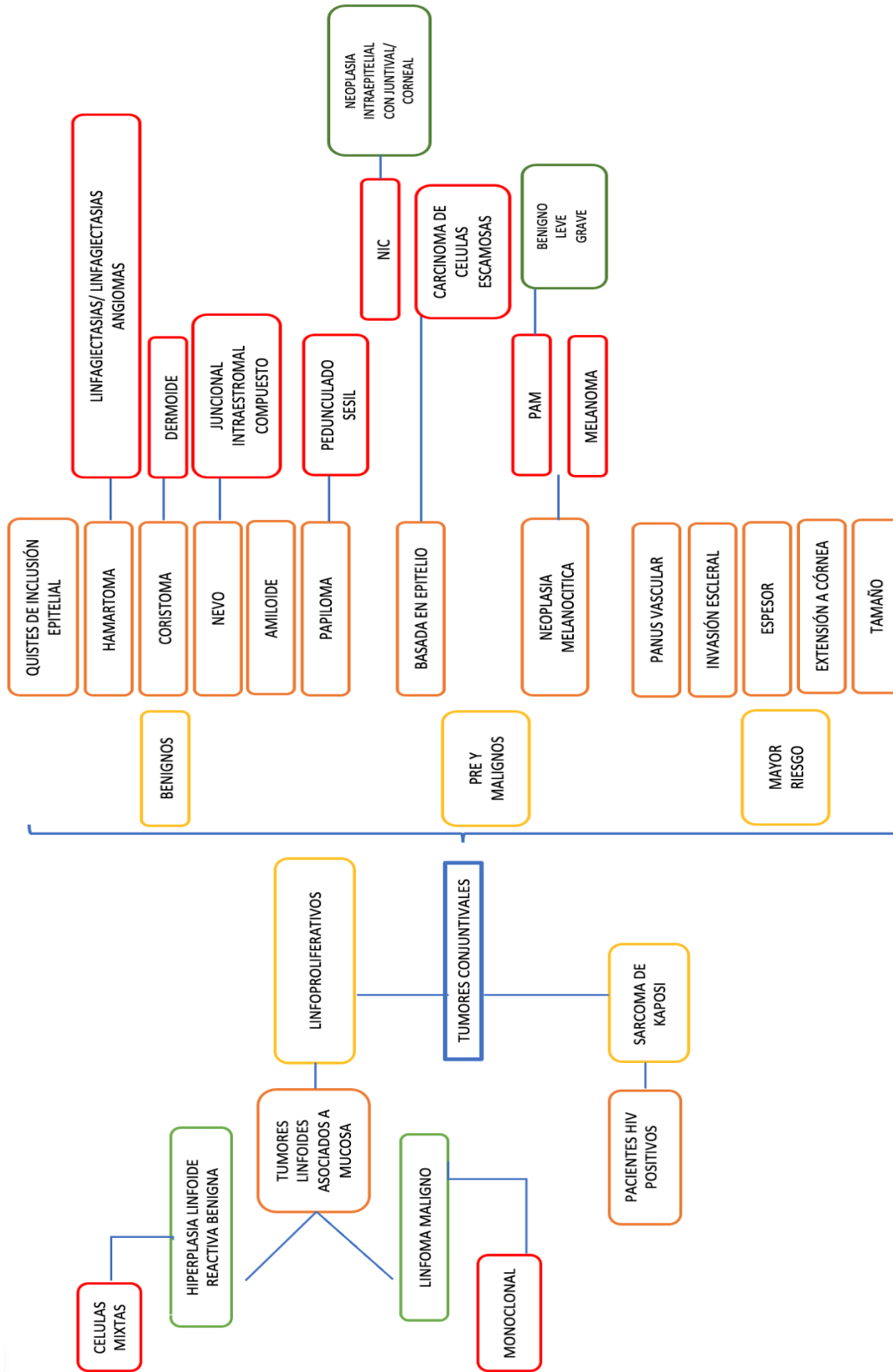
Entre los factores de riesgo que han sido asociados al CIN destacan la exposición a la radiación ultravioleta, la infección por el virus del papiloma humano VHP, el VIH y el tabaco.

La extirpación quirúrgica con márgenes de seguridad es el tratamiento de elección del CIN, aunque no siempre es efectivo ya que frecuentemente los márgenes de escisión están infiltrados.

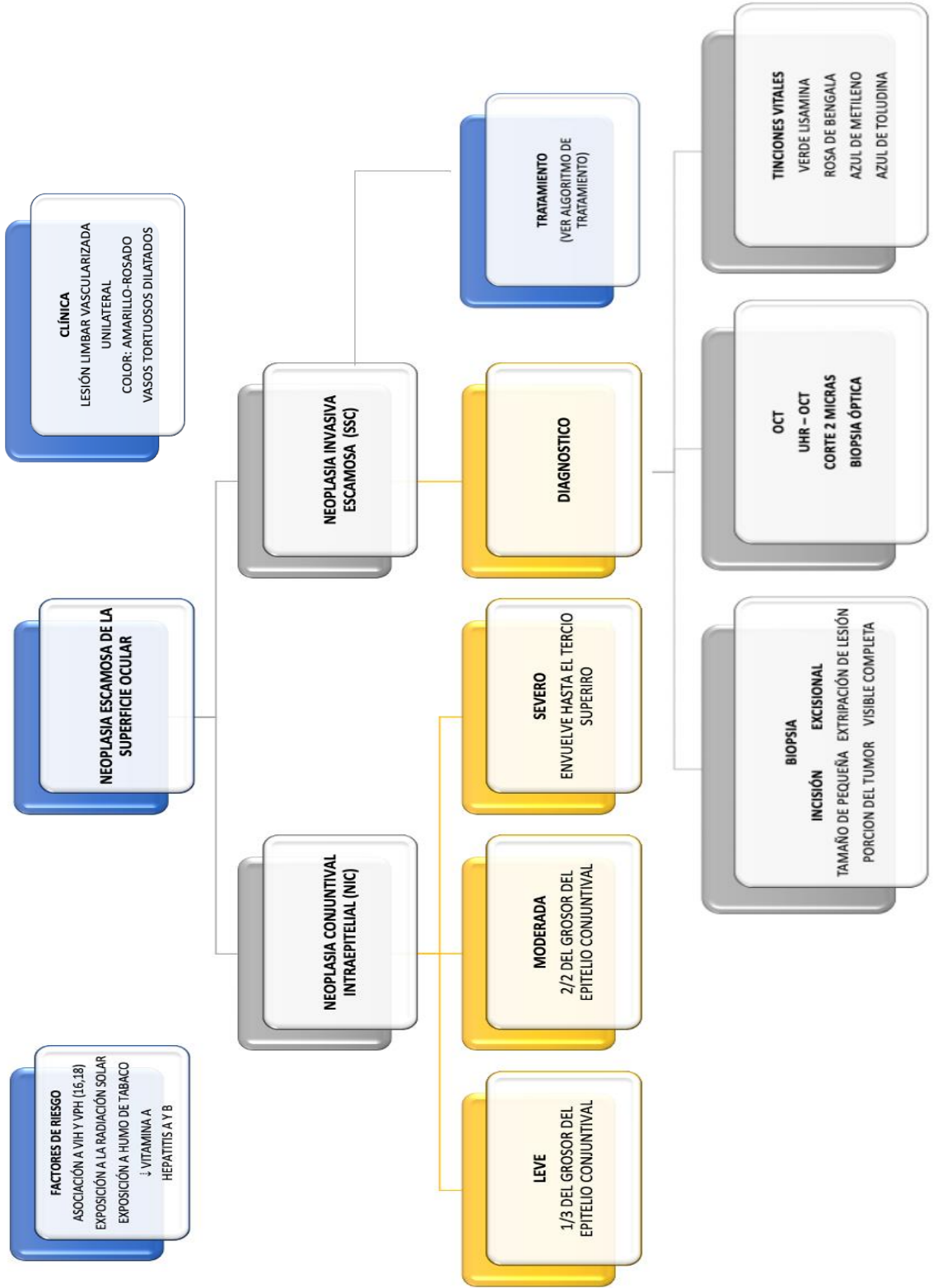
La aplicación de crioterapia en el lecho y en los bordes quirúrgicos solo disminuye la tasa de recidivas por lo que han sido propuestos diferentes tratamientos coadyuvantes tópicos como la MMC, el 5-FU y el IFN a-2b.

Aunque la MMC ha demostrado su eficacia para el tratamiento de la recidiva del CIN, también se ha propuesto el empleo del 5-FU tópico para el tratamiento del CIN resistente a la MMC, explicando el éxito obtenido por los diferentes mecanismos de acción de los dos fármacos: la MMC inhibe selectivamente la síntesis de DNA y el 5-FU inhibiendo tanto la síntesis de DNA como RNA.

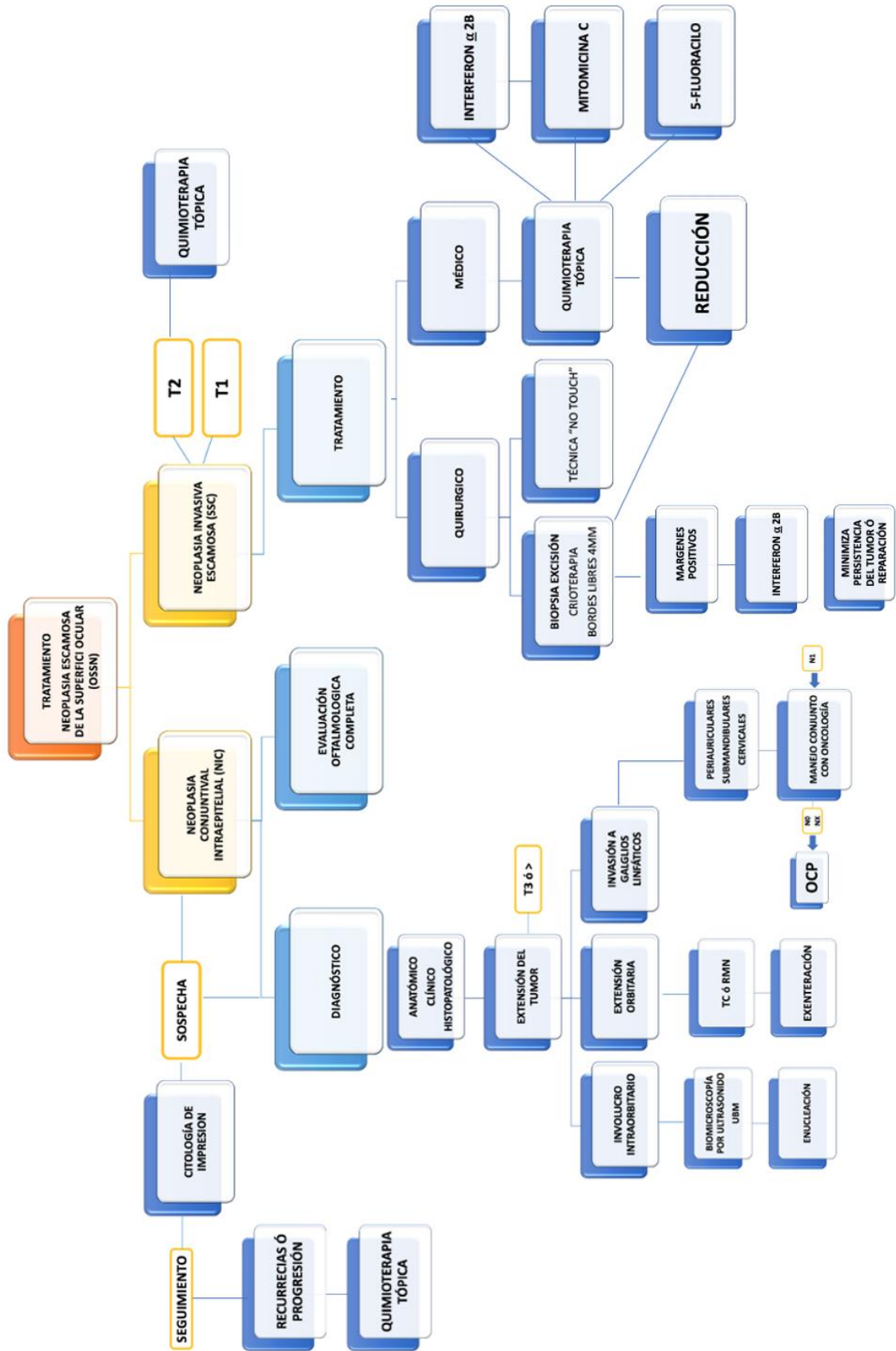
ALGORITMO DE TUMORES CONJUNTIVALES



ALGORITMO DE NEOPLASIA ESCAMOSA DE LA SUPERFICIE OCULAR



ALGORITMO DE DIAGNOSTICO Y TRATAMIENTO



ANEXO

| QUIMIOTERAPIA TÓPICA | | | |
|----------------------------|--|---|--|
| | INF A 2B | MITOMICINA C | 5- FLUORASCILO |
| MECANISMO DE ACCIÓN | Glicoproteínas que se unen a receptores de la superficie celular y desencadenan una cascada de actividades intracelulares con propiedades antivirales y antitumorales, generando respuesta inmune con la activación de células citotóxicas | Agente alquilante proveniente de <i>Streptomyces caespitosus</i> o <i>Streptomyces lavendulae</i> , que se une al ADN en todas las fases del ciclo celular, conduciendo a una inhibición irreversible de la síntesis de nucleótidos | Antimetabolito con acción en células con proliferación rápida, inhibe la timidilato sintasa durante la fase S del ciclo celular, evitando la síntesis de ADN y RNA |
| DILUCIÓN | 1-3 millones UI/ml de solución salina balanceada | Concentración de 0.001 a 0.02% | Concentración de 1% de 5-FU |
| DOSIS | 4 veces al día hasta la resolución clínica manteniéndose durante 1 mes posterior a la resolución | 4 veces al día, con repetición del ciclo según sea necesario, con descanso de 1-2 semanas entre los mismos | Ciclos de tratamiento de 3-4 semanas |
| SEGUIMIENTO | 1 año | 1 año | 1 año |
| EFFECTOS ADVERSOS | Sensación de cuerpo extraño, hiperemia conjuntival leve y conjuntivitis folicular | Irritación ocular, fotofobia y alergia, ⁴⁶ hiperemia conjuntival, erosiones u opacidades corneales, catarata, queratitis disciforme, estenosis del punto lagrimal, deficiencia de células limbales | Inflamación conjuntival, defectos epiteliales, eritema cutáneo y estenosis del punto lagrimal inferior |

TABLA 2. DILUCION DE AGENTES QUIMIOTERAPÉUTICOS

BIBLIOGRAFIA

1. Font RL, Croxatto O, Rao N. Tumors of the eye and ocular adnexa. Washington: American Registry of Pathology & Armed Forces Institute of Pathology. 2006; 1-40.
2. Shields CL, Shields JA. Tumors of the conjunctiva and cornea. *Surv Ophthalmol* 2004; 49: 3-24.
3. Rodrigues MM, Hidayat AA. Conjunctival and corneal pathology. In: Albert DM, Jakobiec FJ. Principles and practice of ophthalmology. Philadelphia: WB Saunders Co. 2000; Vol. 4: 3609-3633.
4. Cibis GW. Basic and Clinical Science Course. Section 2. 2005-2006, Fundamentals and principles of ophthalmology. San Francisco: American Academy of Ophthalmology; 2005; 528
5. Portero-Benito A, Sánchez-Mannarelli F, Carreño-Salas E, Muñoz MF, Saornil MA. Spectrum of conjunctival tumors in an ocular oncology unit: review of 314 cases. *Acta Ophthalmol Scand* 2008; S243: 667.
6. Grossniklaus HE. Basic and Clinical Science Course. Section 4. 2005-2006, Ophthalmic pathology and intraocular tumors. San Francisco: American Academy of Ophthalmology; 2005; 332
7. Mauriello JA Jr, Napolitano J, McLean I. Actinic keratosis and dysplasia of the conjunctiva: a clinicopathological study of 45 cases. *Can J Ophthalmol* 1995; 30: 312-316.
8. Scott IU, Karp CL, Nuovo GJ. Human papillomavirus 16 and 18 expression in conjunctival intraepithelial neoplasia. *Ophthalmology* 2002; 109: 542-547
9. Mannis MJ, Holland EJ. Córnea. Fundamentals, diagnosis and management In: Warner MA, Stagner AM, Jakobiec F. Epithelial tumors of the conjunctiva. 4th Ed. Elsevier; 2017: 410-426
10. Lee GA, Hirst LW. Incidencia de displasia epitelial de la superficie ocular en el área metropolitana de Brisbane. Una encuesta de 10 años. *Arch Ophthalmol*. 1992 Abr; 110 (4): 525-7.

11. Escudos CL, Chien JL, Surakiatchanukul T, Sioufi K, Lally SE, Escudos JA. Tumores conjuntivales: revisión de características clínicas, riesgos, biomarcadores y resultados: la conferencia de J. Donald M. Gass de 2017. *Asia Pac J Ophthalmol (Phila)*. 2017 Mar-Abr; 6 (2): 109-120.
12. Çiçinelli MV, Marchese A, Bandello F, Modorati G. Manejo clínico de la neoplasia escamosa de la superficie ocular: una revisión de la evidencia actual. *Ophthalmol Ther*. 20 de julio de 2018.
13. Shields CL, Ramasubramanian A, Mellen PL, Shields JA. Carcinoma conjuntival de células escamosas que surge en pacientes inmunosuprimidos (trasplante de órganos, infección por virus de inmunodeficiencia humana). 2011 Nov; 118 (11): 2133-2137
14. Shields CL, Ramasubramanian A, Mellen, PL, Shields JA. Carcinoma conjuntival de células escamosas que surge en pacientes inmunosuprimidos (trasplante de órganos, infección por virus de inmunodeficiencia humana). 2011 Nov; 118 (11): 2133-213.
15. Shields CL, Chien JL, Surakiatchanukul T, Sioufi K, Lally SE, Shields JA. Conjunctival Tumors: Review of Clinical Features, Risks, Biomarkers, and Outcomes–The 2017 J. Donald M. Gass Lecture. *Asia Pac J Ophthalmol (Phila)*. 2017 Mar-Apr; 6(2):109-120
16. Cicinelli MV, Marchese A, Bandello F, Modorati G. Clinical Management of Ocular Surface Squamous Neoplasia: A Review of the Current Evidence. *Ophthalmol Ther*. 2018 Jul 20.
17. Shields CL, Ramasubramanian A, Mellen PL, Shields JA. Conjunctival squamous cell carcinoma arising in immunosuppressed patients (organ transplant, human immunodeficiency virus infection). 2011 Nov; 118(11):2133-2137.
18. Shields CL, Ramasubramanian A, Mellen PL, Shields JA. Conjunctival squamous cell carcinoma arising in immunosuppressed patients (organ transplant, human immunodeficiency virus infection). 2011 Nov; 118(11):2133-2137.

19. Mannis MJ, Holland EJ. Cornea. Fundamentals, diagnosis and management. In: Sivaraman KR, Karp CL. *Medical and surgical management of ocular squamous neoplasia*. 4th ed. Elsevier; 2017:427-433
20. Shields JA, Shields CL, De Potter P. Surgical management of conjunctival tumors. The 1994 Lynn B. MacMahan Lecture. *Arch Ophthalmol* 1997; 115:808-15
21. Nanji AA, Moon CS, Galor A, Sein J, Oellers P, Karp CL. Surgical versus medical treatment of ocular surface squamous neoplasia: a comparison of recurrences and complications. *Ophthalmology*. 2014 May; 121(5):994-1000
22. Kim J, Abramson D. Topical treatment options for conjunctival neoplasms. *Clin Ophthalmol*. 2008; 2(3): 503-515.
23. Schechter B, Koreishi A. Long-term Follow-up of Conjunctival and Corneal Intraepithelial Neoplasia Treated with Topical Interferon Alfa-2b. *Ophthalmology*. 2008; 115:1291-1296.
24. Sayed-Ahmed I, Palioura S, et al. Diagnosis and Medical Management of Ocular Surface Squamous Neoplasia. *Expert Rev Ophthalmol*. 2017;12(1):11-19.
25. Daniell M, Maini R. Use of mitomycin C in the treatment of corneal conjunctival intraepithelial neoplasia. *Clin Exp Ophthalmol*. 2002;30(2):94-8.
26. Ballalai P, Erwenne, C. Long-Term Results of Topical Mitomycin C 0.02% for Primary and Recurrent Conjunctival-Corneal Intraepithelial Neoplasia. *Ophthalmol Plas Reconstr Surg*. 2009;25(4):296-9.
27. Prabhasawat P, Tarinvorakup P, et al. Topical 0.002% Mitomycin C for the Treatment of Conjunctival-Corneal Intraepithelial Neoplasia and Squamous Cell Carcinoma. *Cornea*. 2005; 24(4):443- 8
28. Othman I. Ocular surface tumors. *Oman J Ophthalmol*. 2009; 2:3-14.