

**Galileo**  
UNIVERSIDAD  
La Revolución en la Educación

INSTITUTO PROFESIONAL  
EN TERAPIAS Y HUMANIDADES  
LICENCIATURA EN FISIOTERAPIA



## Instituto Profesional en Terapias y Humanidades

# REVISIÓN BIBLIOGRÁFICA DE LOS EFECTOS FISIOLÓGICOS DE LA NEURODINÁMICA COMO TRATAMIENTO PARA EL MANEJO DEL DOLOR EN EL SÍNDROME DEL TÚNEL DEL CARPO EN PACIENTES FEMENINOS DE 45 A 60 AÑOS



Que Presenta

**Jorge Daniel Sandoval Rojas**

Ponente


**L. Ft. Cinthya Semiramis Pichardo Torres**

Directora de Tesis

**Lic. María Isabel Díaz Sabán**

Asesor Metodológico

Ciudad de Guatemala, Guatemala. 2023.



**Galileo**  
UNIVERSIDAD  
La Revolución en la Educación

INSTITUTO PROFESIONAL  
EN TERAPIAS Y HUMANIDADES  
LICENCIATURA EN FISIOTERAPIA



## Instituto Profesional en Terapias y Humanidades

# REVISIÓN BIBLIOGRÁFICA DE LOS EFECTOS FISIOLÓGICOS DE LA NEURODINÁMICA COMO TRATAMIENTO PARA EL MANEJO DEL DOLOR EN EL SÍNDROME DEL TÚNEL DEL CARPO EN PACIENTES FEMENINOS DE 45 A 60 AÑOS



Tesis profesional para obtener el Título de  
Licenciado en Fisioterapia

Que Presenta

**Jorge Daniel Sandoval Rojas**

Ponente

**L. Ft. Cinthya Semiramis Pichardo Torres**

Director de Tesis

**Lic. María Isabel Díaz Sabán**

Asesor Metodológico

Ciudad de Guatemala, Guatemala.

2023.

Investigadores Responsables

**INVESTIGADORES RESPONSABLES**

Ponente	Jorge Daniel Sandoval Rojas
Director de Tesis	L. Ft. Cinthya Semiramis Pichardo Torres
Asesor Metodológico	Lic. María Isabel Díaz Sabán



**Galileo**  
UNIVERSIDAD  
La Revolución en la Educación

Guatemala, 13 de mayo 2023

Estimado alumno:  
**Jorge Daniel Sandoval Rojas**

Presente.

Respetable:

La comisión designada para evaluar el proyecto **“Revisión bibliográfica de los efectos fisiológicos de la neurodinámica como tratamiento para el manejo del dolor en el síndrome del túnel del carpo en pacientes femeninos de 45 a 60 años”** correspondiente al Examen General Privado de la Carrera de Licenciatura en Fisioterapia realizado por usted, ha dictaminado dar por APROBADO el mismo.

Aprovecho la oportunidad para felicitarlo y desearle éxito en el desempeño de su profesión.

Atentamente,

FACULTAD DE CIENCIAS DE LA SALUD

Lic. Flor de María Molina  
Ortiz  
Secretario

Lic. Haly Guadalupe  
Cristina Caxaj  
Interiano  
Presidente

Lic. Lidia Marisol de  
León Sinay  
Examinador



**Galileo**  
UNIVERSIDAD  
La Revolución en la Educación

Guatemala, 29 de noviembre 2021

Doctora  
Vilma Chávez de Pop  
Decana  
Facultad de Ciencias de la Salud  
Universidad Galileo

Respetable Doctora Chávez:

De manera atenta me dirijo a usted para manifestarle que el alumno **Jorge Daniel Sandoval Rojas** de la Licenciatura en Fisioterapia, culminó su informe final de tesis titulado: **“Revisión bibliográfica de los efectos fisiológicos de la neurodinámica como tratamiento para el manejo del dolor en el síndrome del túnel del carpo en pacientes femeninos de 45 a 60 años”** Ha sido objeto de revisión gramatical y estilística, por lo que puede continuar con el trámite de graduación. Sin otro particular me suscribo de usted.

Atentamente

Lic. Emanuel Alexander Vásquez Monzón  
Revisor Lingüístico  
IPETH- Guatemala



**Galileo**  
UNIVERSIDAD  
La Revolución en la Educación

Guatemala, 26 de noviembre 2021

Doctora  
Vilma Chávez de Pop  
Decana  
Facultad de Ciencias de la Salud  
Universidad Galileo  
Respetable Doctora Chávez:

Tengo el gusto de informarle que he realizado la revisión de trabajo de tesis titulado: **“Revisión bibliográfica de los efectos fisiológicos de la neurodinámica como tratamiento para el manejo del dolor en el síndrome del túnel del carpo en pacientes femeninos de 45 a 60 años”** del alumno **Jorge Daniel Sandoval Rojas**.

Después de realizar la revisión del trabajo he considerado que cumple con todos los requisitos técnicos solicitados, por lo tanto, el autor y el asesor se hacen responsables del contenido y conclusiones de la misma.

Atentamente

Lic. Lidia Marisol de León Sinay  
Asesor de tesis  
IPETH – Guatemala



IPETH, INSTITUTO PROFESIONAL EN TERAPIAS Y HUMANIDADES A.C.  
LICENCIATURA EN FISIOTERAPIA  
COORDINACIÓN DE TITULACIÓN

INSTRUMENTO DE EVALUACIÓN: LISTA COTEJO DE TESINA  
DIRECTOR DE TESINA

<b>Nombre del Director:</b> L. Ft. Cinthya Semiramis Pichardo Torres
<b>Nombre del Estudiante:</b> Jorge Daniel Sandoval Rojas
<b>Nombre de la Tesina/sus:</b> <b>Revisión bibliográfica de los efectos fisiológicos de la neurodinámica como tratamiento para el manejo del dolor en el síndrome del túnel del carpo en pacientes femeninos de 45 a 60 años.</b>
<b>Fecha de realización:</b> Otoño 2021

**Instrucciones:** Verifique que se encuentren los componentes señalados en la Tesina del alumno y marque con una X el registro del cumplimiento correspondiente. En caso de ser necesario hay un espacio de observaciones para correcciones o bien retroalimentación del alumno.

**ELEMENTOS BÁSICOS PARA LA APROBACIÓN DE LA TESINA**

No.	Aspecto a Evaluar	Registro de Cumplimiento		Observaciones
		Si	No	
1.	El tema es adecuado a sus Estudios de Licenciatura.	X		
2.	El título es claro, preciso y evidencia claramente la problemática referida.	X		
3.	La identificación del problema de investigación plasma la importancia de la investigación.	X		
4.	El problema tiene relevancia y pertinencia social y ha sido adecuadamente explicado junto con sus interrogantes.	X		
5.	El resumen es pertinente al proceso de investigación.	X		
6.	Los objetivos tanto generales como específicos han sido expuestos en forma correcta, en base al proceso de investigación realizado.	X		
7.	Justifica consistentemente su propuesta de estudio.	X		
8.	El planteamiento es claro y preciso. claramente en qué consiste su problema.	X		
9.	La pregunta es pertinente a la investigación realizada.	X		
10.	Los objetivos tanto generales como específicos, evidencia lo que se persigue realizar con la investigación.	X		
11.	Sus objetivos fueron verificados.	X		
12.	Los aportes han sido manifestados en forma correcta.	X		

13.	Los resultados evidencian el proceso de investigación realizado.	<b>X</b>		
14.	Las perspectivas de investigación son fácilmente verificables.	<b>X</b>		
15.	Las conclusiones directamente derivan del proceso de investigación realizado	<b>X</b>		
16.	El capítulo I se encuentra adecuadamente estructurado en base a los antecedentes que debe contener.	<b>X</b>		
17.	En el capítulo II se explica y evidencia de forma correcta el problema de investigación.	<b>X</b>		
18.	El capítulo III plasma el proceso metodológico realizado en la investigación.	<b>X</b>		
19.	El capítulo IV proyecta los resultados, discusión, conclusiones y perspectivas pertinentes en base a la investigación realizada.	<b>X</b>		
20.	El señalamiento a fuentes de información documentales y empíricas es el correcto.	<b>X</b>		
21.	Permite al estudiante una proyección a nivel investigativo.	<b>X</b>		

**Revisado de conformidad en cuanto al estilo solicitado por la institución**




---

L. Ft. Cinthya Semiramis Pichardo Torres





**IPETH INSTITUTO PROFESIONAL EN TERAPIAS Y HUMANIDADES A.C.  
LICENCIATURA EN FISIOTERAPIA  
COORDINACIÓN DE TITULACIÓN**

**INSTRUMENTO DE EVALUACIÓN: LISTA DE COTEJO TESINA  
ASESOR METODOLÓGICO**

<b>Nombre del Asesor:</b> Licenciada María Isabel Díaz Sabán
<b>Nombre del Estudiante:</b> Jorge Daniel Sandoval Rojas
<b>Nombre de la Tesina/sis:</b> Revisión bibliográfica de los efectos fisiológicos de la neurodinámica como tratamiento para el manejo del dolor en el síndrome del túnel del carpo en pacientes femeninos de 45 a 60 años.
<b>Fecha de realización:</b> Otoño 2021


**Instrucciones:** Verifique que se encuentren los componentes señalados en la Tesina del alumno y marque con una X el registro del cumplimiento correspondiente. En caso de ser necesario hay un espacio de observaciones para correcciones o bien retroalimentación del alumno.

**ELEMENTOS BÁSICOS PARA LA APROBACIÓN DE LA TESINA**

<i>No.</i>	<i>Aspecto a evaluar</i>	<i>Registro de cumplimiento</i>		<i>Observaciones</i>
		<i>Si</i>	<i>No</i>	
<b>1</b>	<b><i>Formato de Página</i></b>	<i>Si</i>	<i>No</i>	
a.	Hoja tamaño carta.	X		
b.	Margen superior, inferior y derecho a 2.5 cm.	X		
c.	Margen izquierdo a 3.0 cm.	X		
d.	Orientación vertical excepto gráficos.	X		
e.	Paginación correcta.	X		
f.	Números romanos en minúsculas.	X		
g.	Página de cada capítulo sin paginación.	X		
h.	Todos los títulos se encuentran escritos de forma correcta.	X		
i.	Times New Roman (Tamaño 12).	X		
j.	Color fuente negro.	X		
k.	Estilo fuente normal.	X		
l.	Cursivas: Solo en extranjerismos o en locuciones.	X		
m.	Texto alineado a la izquierda.	X		
n.	Sangría de 5 cm. Al iniciar cada párrafo.	X		
o.	Interlineado a 2.0	X		
p.	Resumen sin sangrías.	X		
<b>2.</b>	<b><i>Formato Redacción</i></b>	<i>Si</i>	<i>No</i>	<i>Observaciones</i>
a.	Sin faltas ortográficas.	X		
b.	Sin uso de pronombres y adjetivos personales.	X		
c.	Extensión de oraciones y párrafos variado y mesurado.	X		
d.	Continuidad en los párrafos.	X		
e.	Párrafos con estructura correcta.	X		
f.	Sin uso de gerundios (ando, iendo)	X		
g.	Correcta escritura numérica.	X		

i.	Adecuado uso de oraciones de enlace.	X		
j.	Uso correcto de signos de puntuación.	X		
k.	Uso correcto de tildes.	X		
l.	Empleo mínimo de paréntesis.	X		
m.	Uso del pasado verbal para la descripción del procedimiento y la presentación de resultados.	X		
n.	Uso del tiempo presente en la discusión de resultados y las conclusiones.	X		
<b>3.</b>	<b>Formato de Cita</b>	<i>Si</i>	<i>No</i>	<i>Observaciones</i>
a.	Empleo mínimo de citas.	X		
b.	Citas textuales o directas: menores a 40 palabras, dentro de párrafo u oración y entrecomilladas.	X		
c.	Citas textuales o directas: de 40 palabras o más, en párrafo aparte, sin comillas y con sangría de lado izquierdo de 5 golpes.	X		
d.	Uso de tres puntos suspensivos dentro de la cita para indicar que se ha omitido material de la oración original. Uso de cuatro puntos suspensivos para indicar cualquier omisión entre dos oraciones de la fuente original.	X		
<b>4.</b>	<b>Formato referencias</b>	<i>Si</i>	<i>No</i>	<i>Observaciones</i>
a.	Correcto orden de contenido con referencias.	X		
b.	Referencias ordenadas alfabéticamente.	X		
c.	Correcta aplicación del formato APA 2016.	X		
<b>5.</b>	<b>Marco Metodológico</b>	<i>Si</i>	<i>No</i>	<i>Observaciones</i>
a.	Agrupó, organizó y comunicó adecuadamente sus ideas para su proceso de investigación.	X		
b.	Las fuentes consultadas fueron las correctas y de confianza.	X		
c.	Seleccionó solamente la información que respondiese a su pregunta de investigación.	X		
d.	Pensó acerca de la actualidad de la información.	X		
e.	Tomó en cuenta la diferencia entre hecho y opinión.	X		
f.	Tuvo cuidado con la información sesgada.	X		
g.	Comparó adecuadamente la información que recopiló de varias fuentes.	X		
h.	Utilizó organizadores gráficos para ayudar al lector a comprender información conjunta.	X		
i.	El método utilizado es el pertinente para el proceso de la investigación.	X		
j.	Los materiales utilizados fueron los correctos.	X		
k.	El estudiante conoce la metodología aplicada en su proceso de investigación.	X		

### Revisado de conformidad en cuanto al estilo solicitado por la institución



Licenciada María Isabel Díaz Sabán

### DICTAMEN DE TESINA

Siendo el día 29 del mes de noviembre del año 2021.

Acepto la entrega de mi Título Profesional, tal y como aparece en el presente formato.

Los C.C

**Director de Tesina**  
Función

L. Ft. Cinthya Semiramis Pichardo Torres



**Asesor Metodológico**  
Función

Lic. María Isabel Díaz Sabán



**Coordinador de Titulación**  
Función

Lic. Diego Estuardo Jiménez Rosales



Autorizan la tesina con el nombre de:

Revisión bibliográfica de los efectos fisiológicos de la neurodinámica como tratamiento para el manejo del dolor en el síndrome del túnel del carpo en pacientes femeninos de 45 a 60 años.

Realizada por el estudiante:

Jorge Daniel Sandoval Rojas

Para que pueda realizar la segunda fase de su Examen Privado y de esta forma poder obtener el Título y Cédula Profesional como Licenciado en Fisioterapia.



IPETH®  
Titulación Campus Guatemala  
Firma y Sello de Coordinación de Titulación

## **Dedicatoria**

A mis padres, Jorge Sandoval y Vilma Rojas por siempre estar allí para mí, por enseñarme el valor de la vida, por nunca permitir que me rindiera cuando ya no podía más, por cada esfuerzo porque aún en las limitaciones económicas no se rindieron, sino al contrario dieron la milla extra, pero lo más importante que ha dejado huella en mi corazón es ese gran amor que tienen hacia Dios, su fe y su perseverancia, digna de imitar.

**- Jorge Daniel Sandoval Rojas**

## **Agradecimientos**

Primeramente, a Dios, pues él me ha dado el don de la vida, y todo cuanto tengo y he alcanzado se lo debo absolutamente a él. A mi hermana Andrea Gabriela Sandoval Rojas por su amor, por creer siempre en mí, por siempre estar allí, por no ser solamente una gran hermana sino la mejor amiga que he tenido en la vida. A IPETH mi casa de estudios, por forjarme como profesional. A mi cuñado David López por siempre preguntarme mi progreso y apoyarme con libros para la realización de esta investigación. A mi directora Cinthya Pichardo y mi metodóloga Isabel Díaz por haberme guiado paso a paso al desarrollo de mi tesis. A cada uno de los licenciados que a través de estos años me han formado como profesional, muchos de ellos han sido de inspiración para continuar creciendo en la rama de la Fisioterapia. A mis compañeras Ximena y María André por apoyarme para ser mis modelos de protocolos. Y por último y no menos importante, a todos mis amigos, que estuvieron para mí cuando más los necesitaba.

**- Jorge Daniel Sandoval Rojas**

## **Palabras claves**

Síndrome del túnel del carpo

Nervio mediano

ULNT1

Dolor

Neurodynamic

# Índice

Portadilla .....	i
Investigadores responsables .....	ii
Carta de aprobación de examen privado .....	iii
Carta de aprobación del revisor.....	iv
Carta de aprobación del asesor.....	v
Lista de cotejo .....	vi
Dictamen de tesina .....	x
Dedicatoria .....	xi
Agradecimientos .....	xii
Palabras claves .....	xiii
Resumen.....	1
Capítulo I.....	2
Marco Teórico .....	2
1.1 Antecedentes Generales.....	2
1.1.1 Descripción de la problemática. ....	2
1.1.2 Anatomía del túnel del carpo. ....	4
1.1.3 Complejo articular de muñeca y mano. ....	9
1.1.4 Biomecánica del túnel del carpo. ....	16
1.1.5 Aparato musculo-esquelético. ....	25
1.1.6 Plexo braquial.....	29
1.1.7 Padecimiento. ....	34
1.1.8 Definición.....	35
1.1.9 Clasificación.....	37
1.1.10 Etiología. ....	39
1.1.11 Fisiopatología.....	42
1.1.12 Factores de riesgo.....	46
1.1.13 Epidemiología. ....	48
1.1.14 Diagnóstico. ....	50
1.1.15 Tratamientos.....	60

1.2 Antecedentes Específicos .....	63
1.2.1 Definición.....	63
1.2.2 Pruebas neurodinámicas.....	64
1.2.3 Clasificación neurodinámica.....	70
1.2.4 Funciones mecánicas del nervio.....	72
1.2.5 Efectos terapéuticos.....	74
1.2.6 Indicaciones.....	75
1.2.7 Contraindicaciones.....	76
Capítulo II .....	77
Planteamiento del Problema.....	77
2.1 Planteamiento del Problema .....	77
2.2 Justificación .....	81
2.3 Objetivos.....	84
2.3.1 Objetivo general.....	84
2.3.2 Objetivos específicos.....	84
Capítulo III .....	85
Marco Metodológico.....	85
3.1 Materiales .....	85
3.2 Métodos Utilizados.....	86
3.2.1 Enfoque de investigación.....	86
3.2.2 Tipo de estudio.....	87
3.2.3 Método de estudio.....	87
3.2.4 Diseño de investigación.....	88
3.2.5 Criterios de selección.....	89
3.3 Variables .....	90
3.3.1 Variable independiente.....	90
3.3.2 Variable dependiente.....	90
3.3.3 Operacionalización de las variables.....	90
Capítulo IV.....	91
Resultados .....	91



4.1 Resultados.....	91
4.2 Discusión .....	105
4.3. Conclusión .....	106
4.4 Perspectivas y/o Aplicaciones Prácticas .....	109
Referencias.....	110
Anexos .....	123

## Índice de Tablas

Tabla. 1	Funciones principales del retináculo flexor .....	9
Tabla. 2	Clasificación de la enfermedad del STC.....	38
Tabla. 3	Clasificación de la patología, y su tratamiento .....	39
Tabla. 4	Etiologías .....	42
Tabla. 5	Sensibilidad y especificidad de los diagnósticos médicos para el STC.....	54
Tabla. 6	Pruebas y técnicas diagnósticas fisioterapéuticas.....	57
Tabla. 7	Criterios de selección.....	89
Tabla. 8	Operacionalización de las variables.....	91

## Índice de Figuras

Figura 1.	Corte transversal de la región del carpo .....	5
Figura 2.	Huesos del carpo (visión dorsal) .....	6
Figura 3.	Vista anterior de la anatomía del túnel carpiano. ....	8
Figura 4.	Articulación radiocarpiana. ....	11
Figura 5.	Articulación mediocarpiana.....	13
Figura 6.	Esqueleto de la mano .....	15
Figura 7.	Clasificación por zonas de las lesiones en tendones.....	17
Figura 8.	Pinzas y agarres .....	19
Figura 9.	Movimientos de muñeca.....	22
Figura 10.	Movimientos del dedo pulgar.....	23
Figura 11.	Ligamentos extrínsecos de la muñeca. ....	24
Figura 12.	Ligamentos intrínsecos de la muñeca. ....	24
Figura 13.	Musculatura lumbrical.....	25

Figura 14. Músculos del antebrazo .....	26
Figura 15. Músculos de la mano .....	29
Figura 16. Recorrido del nervio mediano .....	30
Figura 17. Distribución sensorial del nervio mediano (vista palmar).....	32
Figura 18. Subgrupos de la severidad y duración de los síntomas .....	37
Figura 19. Esquema del mecanismo vascular del STC .....	45
Figura 20. Prueba neurodinámica ULNT1.....	68
Figura 21. Prueba neurodinámica ULNT2.....	69
Figura 22. Técnicas de tensión y deslizamiento. ....	71
Figura 23. Gráfica bases de datos utilizadas (Elaboración propia).....	86

## Resumen

En la presente revisión bibliográfica basada en los efectos fisiológicos de la neurodinámica como tratamiento para el síndrome del túnel del carpo [STC], la cual es definida como una neuropatía periférica por atrapamiento más común y con una tasa de incidencia muy elevada, predisponiendo al paciente a una pérdida de la calidad de vida, siendo las mujeres el grupo poblacional más afectado.

El STC se describe de forma general que entre el 3,8 y el 4,9% de la población lo presenta, de igual manera los trabajadores que representan un mayor riesgo es un porcentaje del 15-20%.

Es por esto por lo que se busca realizar una revisión bibliográfica por medio de una investigación de tipo cualitativa y descriptiva los diferentes protocolos para su rehabilitación física, y sus pasos secuenciales para poder ser capaz de evidenciar a la neurodinámica, como un método eficaz para el tratamiento sobre el STC.

La movilización neurodinámica es una serie de movimientos terapéuticos activos y pasivos destinados a restaurar las propiedades mecánicas normales del sistema nervioso periférico la cual puede resultar beneficiosa al inducir respuestas tanto mecánicas como fisiológicas dentro y alrededor del nervio tratado.

# **Capítulo I**

## **Marco Teórico**

En el presente capítulo se presenta los aspectos más importantes de la revisión bibliográfica sobre el síndrome del túnel carpiano [STC]. Datos que demuestran la relevancia de salud pública de esta enfermedad en la actualidad.

Se profundiza cada punto para conocer cada detalle sobre el STC.

### **1.1 Antecedentes Generales**

#### **1.1.1 Descripción de la problemática.**

Las neuropatías por atrapamiento son las mononeuropatías más frecuentes en la práctica clínica. Debido a eso, en estas neuropatías, el nervio se daña en lugares donde transcurre, como en los espacios estrechos y restringidos. Si bien las neuropatías por atrapamiento afectan solo a una pequeña porción del nervio [solo por donde transcurre], pueden tener consecuencias físicas, psicológicas y económicas importantes [por ejemplo, pérdida de ingresos]. De gran medida la causa exacta de estas neuropatías se desconoce y se presume un origen multifactorial; en estos casos, los síndromes por atrapamiento se definen como

idiopáticos (Padua et al., 2016).

El STC fue descrito por primera vez en 1854 por Paget como una neuropatía por atrapamiento postraumático en la articulación de la muñeca, la más frecuente en la extremidad superior, y se puede definir por la compresión del nervio mediano a nivel del túnel carpiano (Yoshii et al., 2020).

El STC se caracteriza por un inicio insidioso y el diagnóstico es clínico completamente, comúnmente se ve asociado a un empeoramiento durante la noche (Martins y Siqueira, 2017).

Al ser una neuropatía, la distribución cutánea del nervio mediano se ve distinguida por dolor, y parestesias, a lo largo de la cara palmar del primer dedo, segundo dedo y tercer dedo, junto con la mitad radial del cuarto dedo; esto puede llevar también a una pérdida de la destreza manual, sensibilidad y funcionalidad (Hernández-Secorún et al., 2021).

Los pacientes que presentan el STC experimentan una angustia considerable, con una disminución significativa de la función y una reducción de su calidad de vida. Aunque el STC se ve asociado en gran medida a las ocupaciones que requieren un uso repetitivo y enérgico de las manos, la población general que no tienen estos trabajos también se ve afectada (Baker et al., 2018).

Por lo tanto, Zaralieva et al. (2020) indica que debe iniciarse lo más pronto posible el tratamiento del STC, para poder restaurar mediante un programa de rehabilitación fisioterapéutica la funcionalidad de la mano afectada.

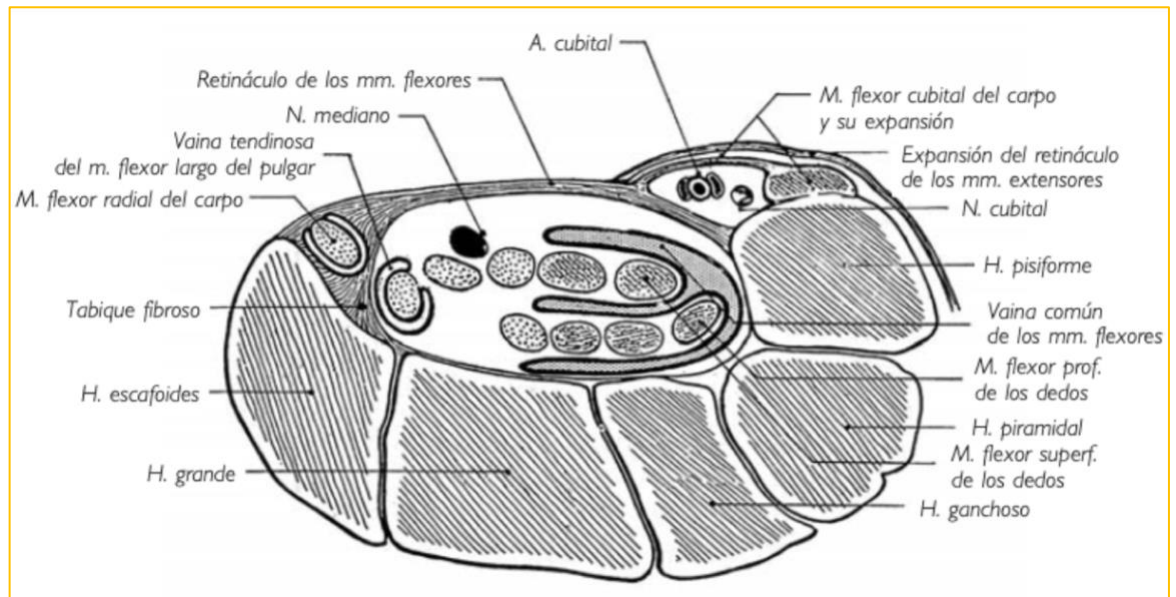
### **1.1.2 Anatomía del túnel del carpo.**

El túnel carpiano conforma un túnel osteofibroso no extensible que se identifica como el espacio situado entre el retináculo flexor, que forma el techo, y el surco carpiano [huesos del carpo], que forma la base (Chammas et al., 2014). Cabe recalcar que Yugueros y Berger indican que los componentes óseos del túnel carpiano forman un arco, definido por cuatro prominencias óseas; proximalmente por el pisiforme y el tubérculo del escafoides, y distalmente por el gancho del ganchoso y el tubérculo del trapecio (Amadio y Luchetti, 2007, Capítulo 2, p. 10).

**1.1.2.1 Límites.** Está limitado lateralmente por el borde de la cara lateral del radio, y el saliente de los tendones de los músculos abductor largo del pulgar y extensor corto del pulgar. También se limita por el hueso escafoides, el hueso trapecoide y el tendón del músculo flexor radial. Medialmente, está limitado por el borde medial del músculo flexor cubital del carpo, por el gancho del ganchoso, el hueso piramidal y el hueso pisiforme (Chammas et al., 2014; Rouvière y Delmas, 2005).

Superficialmente, se sitúa el tendón del músculo palmar largo, que pasa por enfrente del retináculo flexor y se continúa con la fascia palmar. La fascia profunda, una gruesa banda ligamentosa, constituye el borde superficial del

túnel carpiano, también denominado ligamento carpiano transversal. El retináculo flexor se puede dividir en tres componentes distintos: la sección proximal, continuación directa de la fascia profunda del antebrazo; la sección central, que constituye el ligamento transversal; y la sección distal, que es una aponeurosis entre la musculatura de la eminencia tenar y la hipotenar (Vásquez-Alonso y Díaz-Avalos, 2018).



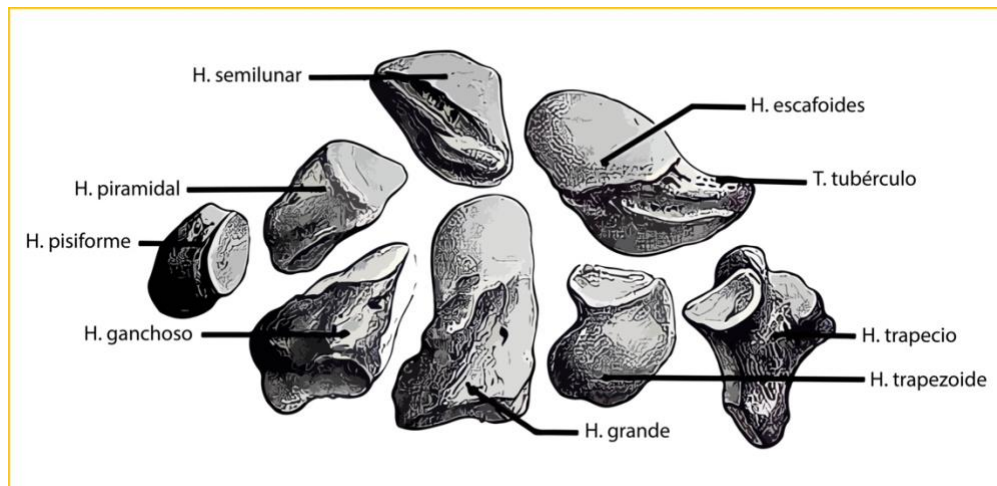
*Figura 1. Corte transversal de la región del carpo*  
 La figura representa los elementos de la región del carpo en un corte transversal.  
 Tomado de Rouvière y Delmas, 2005.

**1.1.2.2 Contenido.** El nervio mediano está rodeado por cuatro tendones de los flexores superficiales de los dedos, cuatro tendones de los flexores profundos de los dedos y el flexor largo del pulgar, con un total de nueve tendones, además del nervio mediano. El flexor largo del pulgar es el componente más radial (Chammas et al., 2014; Vásquez-Alonso y Díaz-Avalos, 2018).



En la Figura 1 se puede observar un corte transversal de la región del carpo, y los elementos que conforman el túnel del carpo y los que rodean al nervio mediano, donde el cóndilo carpiano constituye una corredera y el ligamento carpiano lo convierte en un canal delimitado a través de sus inserciones laterales por el tubérculo del escafoides y la cresta del trapecio y sus inserciones mediales por el lado del pisiforme y la apófisis unciforme del hueso ganchoso (Vásquez-Alonso yDíaz-Avalos, 2018).

**1.1.2.3 Huesos del carpo.** Rouvière y Delmas (2005) establecen la anatomía de los huesos del carpo [ver Figura 2], esta estructura está conformada por ocho huesos cortos, su disposición consta de dos hileras: una fila superior o antebraquial y otra fila inferior o metacarpiana.



*Figura 2. Huesos del carpo (visión dorsal)*

*Tomado de Rouvière y Delmas, 2005.*

La fila superior se forma de lateral a medial por los huesos escafoides, semilunar, piramidal y pisiforme; mientras que la fila inferior, de igual manera se forma de lateral a medial, esta se compone por los huesos trapecio,

trapezoide, grande y ganchoso.

**1.1.2.4 Huesos del metacarpo.** Estos huesos constituyen un esqueleto de la palma y el dorso de la mano. Su composición abarca a cinco huesos [huesos metacarpianos], se articulan con los huesos de la fila inferior e inferiormente con las falanges proximales de los dedos. Se forma de igual manera de lateral a medial y se nombran como primero, segundo, tercero, cuarto y quinto metacarpianos (Rouvière y Delmas, 2005).

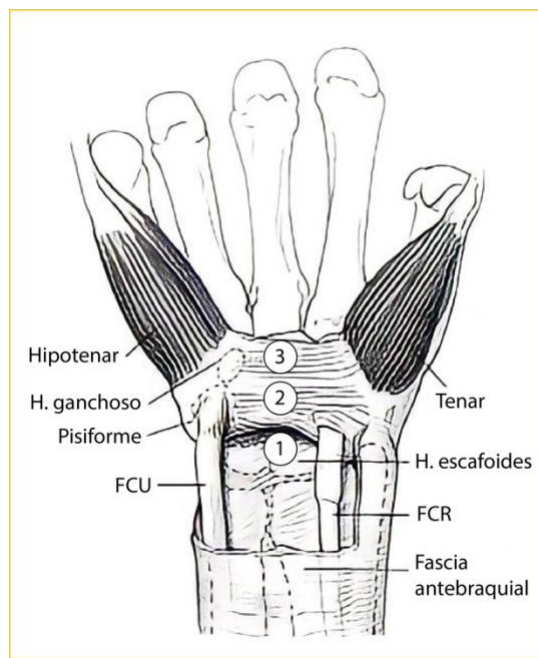
**1.1.2.5 Canal carpiano.** El espacio de que dispone el nervio mediano en el túnel carpiano está influenciado por el *cross-sectional area* [CSA] o área de la sección transversal formada por los huesos del carpo y el ligamento carpiano transversal. El área del túnel puede variar con la flexión y la extensión de la muñeca, durante las actividades de la vida diaria (Bueno-Gracia et al., 2018).

Sus dimensiones: anchura de 22 mm, una longitud de 26 mm, grosor de 0,6 mm a 1,6 mm, profundidad de 10 mm a la altura de la segunda fila del carpo y de 12 a 13 mm a la altura de la primera fila del carpo, con un área seccional de 16 mm (Vásquez-Alonso y Díaz-Avalos, 2018).

**1.1.2.6 Retináculo flexor.** Yugueros y Berger definen que la región anatómica del retináculo flexor se prolonga desde el radio distal hasta la metáfisis proximal del tercer metacarpiario. Está fuertemente unido al gancho del ganchoso y el hueso pisiforme en el lado cubital [medial] del túnel carpiano y al tubérculo del

trapecio y al polo distal del escafoides en el lado radial [lateral] del túnel carpiano, este se arquea sobre el carpo, convirtiéndose en el túnel carpiano (Luchetti y Amadio, 2007, Capítulo 2, p. 10; Ghasemi-Rad et al., 2014).

Gillig et al. (2016) y Chammas (2014) mencionan acerca del retináculo flexor que puede dividirse en tres componentes/estructuras, que incluyen la fascia profunda del antebrazo, el ligamento transverso del carpo y la aponeurosis distal que divide la musculatura en tenar e hipotenar:



*Figura 3. Vista anterior de la anatomía del túnel carpiano.*

*(1) Demuestra la entrada proximal expuesta en el túnel carpiano entre los tendones del flexor cubital del carpo [FCU] y el flexor del carpo radial [FCR]. Región más gruesa del retináculo flexor (2). En la parte más distal se encuentra una aponeurosis entre la musculatura tenar e hipotenar (3). Tomado de Luchetti, R. y Amadio, P, 2007.*

La estructura más proximal es la fascia profunda del antebrazo, esta comienza en el pliegue volar de la muñeca y luego se extiende distalmente hasta una línea que va desde el borde abductor del pulgar hasta el gancho del gancho, la línea cardinal de Kaplan. La parte proximal es un ensanchamiento

de la capa profunda de la fascia antebraquial en el radio distal. Como se puede ver en la Figura 3 esta valva se alarga en profundidad hasta el flexor radial del carpo [FCR], el músculo flexor cubital [FCU] y el haz cubital para envolver únicamente los 9 tendones flexores y el nervio mediano. La parte intermedia o ligamento transversal del carpo [TCL] se distingue por sus inserciones óseas: medialmente al pisiforme y al gancho del ganchoso y lateralmente a los tubérculos del escafoide y del trapecio. La parte de la aponeurosis distal se prolonga entre los músculos tenar e hipotenar. Estas dos últimas secciones representan la zona clásica del túnel carpiano.

Chammas (2014) identifica 4 funciones principales acerca del retináculo flexor cómo se observa en la Tabla 1.

**Tabla. 1** *Funciones principales del retináculo flexor*

Primera función	Segunda función	Tercera función	Cuarta función
Representa la primera polea de reflexión de los tendones flexores. Su sector produce un deslizamiento hacia palmar de los tendones flexores de 20-30 ° para la flexión de la muñeca, produce un aumento en su excursión de 15 a 20%.	Brinda protección mecánica al contenido del túnel carpiano.	Sirve como base para la inserción proximal de la musculatura tenar e hipotenar.	En menor medida, ayuda a la estabilización transversal del arco carpiano.

Elaboración propia con información de Chammas (2014).

### 1.1.3 Complejo articular de muñeca y mano.

El complejo articular de la muñeca comprende dos articulaciones; la

articulación radiocarpiana, y la articulación mediocarpiana. Mientras que el complejo articular de la mano incluye diversas articulaciones, sin embargo, solo se revisarán las más importantes con respecto al túnel carpiano.

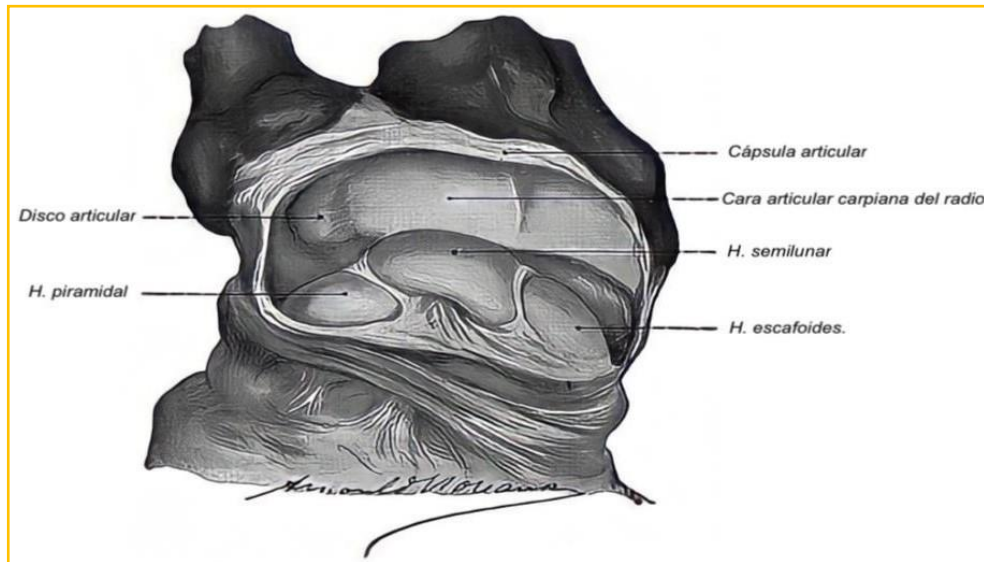
**1.1.3.1 Articulación radiocarpiana.** Rouvière y Delmas (2005) ofrecen una descripción de la región carpiana o región del carpo:

“Corresponde a la articulación radiocarpiana y a las partes blandas que la rodean. Su borde superior está representado por una línea circular y su borde inferior es una línea circular que pasa inmediatamente por debajo del tubérculo del hueso escafoides y el extremo inferior del hueso pisiforme. La región del carpo comprende la región anterior del carpo, la región posterior del carpo y la articulación radiocarpiana” (p.291).

Es una articulación de tipo condílea, las superficies articulares de la articulación radiocarpiana se dividen en dos superficies; el glenoide antebraquial, y del lado del carpo, un cóndilo, como se puede ver en la Figura 4 (Kapandji, 2012; y Rouvière y Delmas, 2005).

La superficie articular de la cavidad glenoidea antebraquial del antebrazo, está constituida en sus dos tercios laterales por la parte inferior del radio y por un disco articular en su tercio medio, por fuera en su cara inferior es cóncava, presenta una división por una cresta roma con dos carillas que responden aproximadamente al escafoides y al semilunar. Y en el otro tercio presenta en la

cara inferior el ligamento triangular de forma cóncava con incrustaciones de cartílago, donde su vértice se inserta en la apófisis estiloides cubital (Kapandji, 2012; y Rouvière y Delmas, 2005).



*Figura 4. Articulación radiocarpiana.*

*La figura representa una visión abierta por su cara posterior para mostrar las superficies articulares. Tomado de Rouvière y Delmas, 2005.*

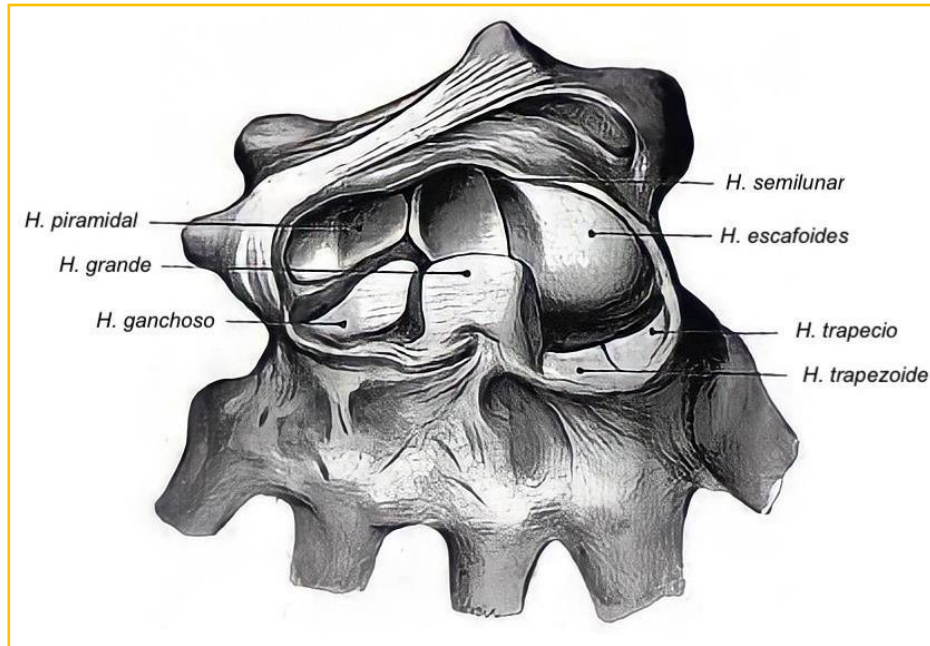
El cóndilo carpiano está formado por la yuxtaposición de las superficies articulares superiores del escafoides, el semilunar y el hueso piramidal. En su cara superior presenta una convexidad que se articula con la superficie de la cavidad glenoidea. Los ligamentos escafolunar y piramidolunar son los encargados de unir estos tres huesos entre sí, donde sus fascículos se sitúan a un mismo nivel que las superficies articulares. La carilla lateral y triangular del radio corresponde al hueso escafoides; la carilla medial y la parte próxima del disco articular al hueso semilunar; el hueso piramidal se articula con dicho disco articular, medialmente, al hueso semilunar (Kapandji, 2012; y Rouvière y Delmas, 2005).

La cápsula articular de esta articulación se inserta superior e inferior en el contorno de las superficies articulares y en los bordes anteriores y posteriores del disco articular, y se presenta una continuidad con la cápsula articular de la articulación radiocubital distal. Esta cápsula es firme y consistente en su parte anterior, y en la parte posterior es delgada y laxa. También presenta una membrana sinovial, su continuación se prolonga desde borde de la superficie articular antebraquial hacia la superficie del carpo, donde abarca el lado más profundo de la cápsula articular (Rouvière y Delmas, 2005).

**1.1.3.2 Articulación mediocarpiana.** Esta articulación une el cóndilo carpiano [escafoides, semilunar y piramidal] con los cuatro huesos de la segunda fila del carpo. Dicha articulación es una doble elipsoidea (Rouvière y Delmas, 2005).

En la superficie superior esta articulación consta de múltiples superficies articulares, entre ellas se encuentran tres superficies del hueso escafoides, la primera es la unión con el hueso trapecio, la segunda se encuentra por dentro, está conecta con el hueso trapecoide, ambas ligeramente convexas mientras que la carilla interna presenta una concavidad acentuada, para articularse con el hueso grande. El semilunar presenta una carilla inferior, con una concavidad hacia abajo, que articula con la cabeza del hueso grande. Mientras que el piramidal en su carilla inferior presenta una concavidad hacia abajo y hacia fuera, que se articula con el hueso ganchoso en su cara superior (Kapandji, 2012).

En la vista inferior, se constituye por la carilla superior del trapecio y trapecoide, la cabeza del hueso grande articulada con el escafoides y el semilunar. Mientras que la cara superior del hueso ganchoso, en su mayor parte se articula con el piramidal, como se observa en la Figura 5, y en menor parte la carilla se contacta con el semilunar (Kapandji, 2012).



*Figura 5. Articulación mediocarpiana*

*La figura representa una visión abierta por su cara dorsal para mostrar las superficies articulares. Tomado de Rouvière y Delmas, 2005.*

La constitución de la cápsula articular es laxa y delgada, se extiende desde el borde de la superficie articular superior hasta la inferior. La membrana sinovial cubre la parte profunda de la cápsula articular. Además, da lugar a prolongaciones que, a su vez, conforman las membranas sinoviales de las articulaciones intercarpianas de los huesos de la primera fila y de la segunda fila del carpo (Rouvière y Delmas, 2005).



Sin embargo, Rouvière y Delmas (2005) describen que la articulación mediocarpiana también cuenta con otras articulaciones que conforman este segmento; las articulaciones intercarpianas de la primera fila del carpo y las articulaciones intercarpianas de la segunda fila del carpo.

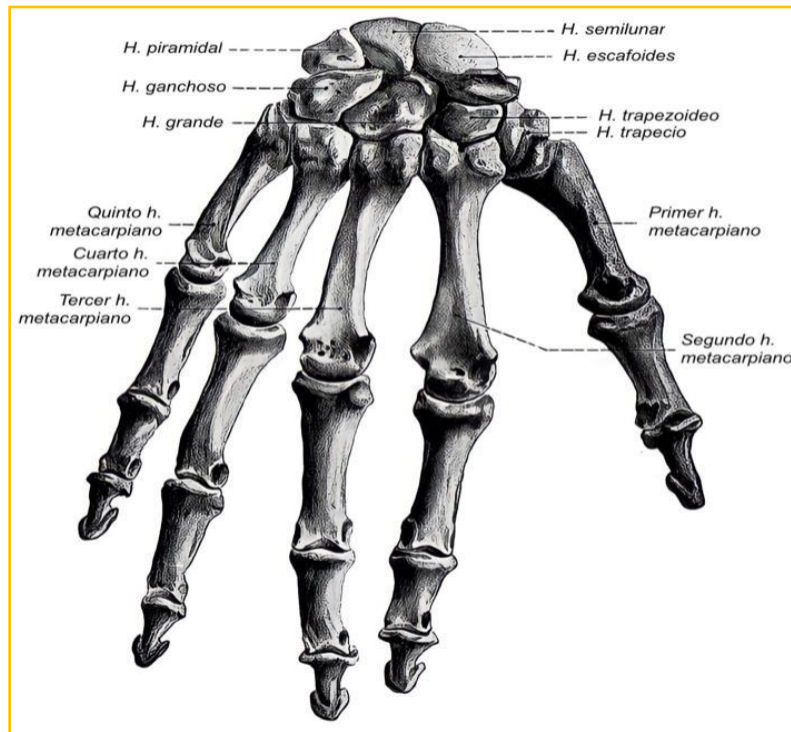
Las articulaciones intercarpianas de la primera fila del carpo se distinguen por ser casi planas, esta articulación une a los huesos del cóndilo carpiano. Están recubiertas por una delgada capa de cartílago de grosor homogéneo. Su orientación está en sentido sagital. La constitución de la membrana sinovial es laxa, y en diversos casos puede llegar a comunicarse con la membrana sinovial radiocarpiana (Rouvière y Delmas, 2005).

Las articulaciones intercarpianas de la segunda fila del carpo son articulaciones con superficies planas que están recubiertas por una delgada capa de cartílago. Se conforma por los huesos trapecio, trapezoide, grande y ganchoso. Presenta una membrana sinovial que es una prolongación de la membrana sinovial de la articulación mediocarpiana, cabe recalcar que esta membrana sinovial se encuentra en las 3 articulaciones (Rouvière y Delmas, 2005).

#### ***1.1.3.3 Articulación carpometacarpiana [CMC].*** Las articulaciones

carpometacarpianas de la mano constituyen la articulación entre la segunda fila de los huesos del carpo y las bases de los cinco huesos metacarpianos, por medio de dos articulaciones distintas: una une el primer hueso metacarpiano al

hueso trapecio; la otra es común a los cuatro últimos huesos del carpo. Estas articulaciones están situadas en la región proximal de la mano [ver Figura 6] (Neumann, 2017; Rouvière y Delmas, 2005).



*Figura 6. Esqueleto de la mano*

*La figura representa una visión dorsal del esqueleto de la mano. Tomado de Rouvière y Delmas, 2005.*

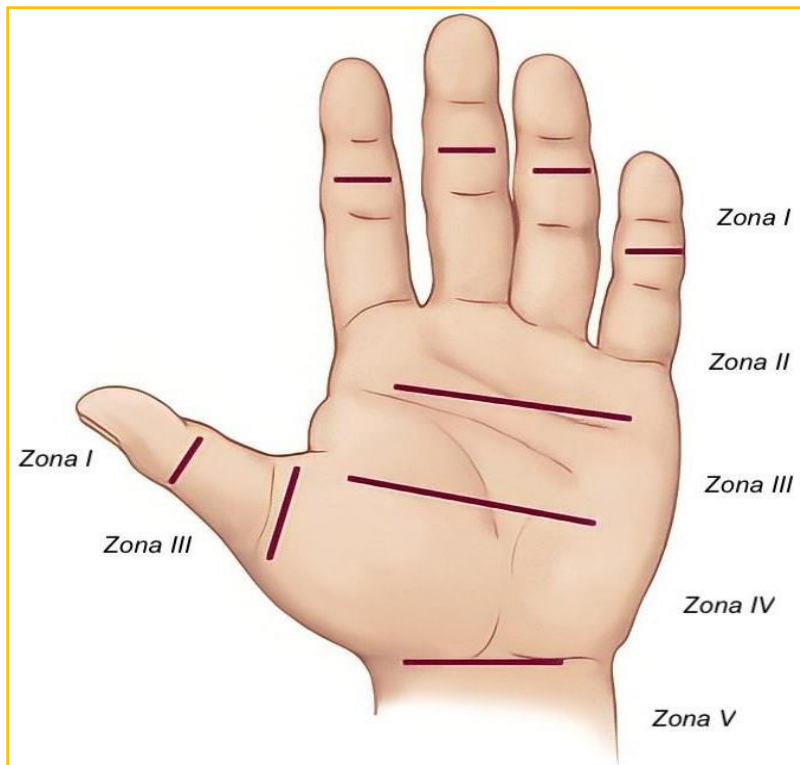
Las superficies articulares de la articulación carpometacarpiana del pulgar comprenden una carilla inferior articular del hueso trapecio que es convexa de anterior a posterior y es de forma cóncava transversalmente. Sin embargo, la superficie del primer hueso metacarpiano es cóncava de anterior a posterior, y convexa transversalmente. Comprende una cápsula articular de gran laxitud que se inserta en el borde de ambas superficies articulares. De igual manera, presenta una membrana sinovial, que es muy amplia y laxa (Rouvière y Delmas, 2005).

Por otro lado, las superficies articulares de la articulación de los cuatro últimos huesos metacarpianos presentan en su base una cara superior articular en relación con los huesos de la segunda fila del carpo y dos caras lateral y medial, como se puede ver en la Figura 6. El segundo hueso se articula con los huesos trapecio, trapezoide y grande; el tercer hueso metacarpiano y cierta parte del cuarto se articula con el hueso grande, la otra parte del cuarto hueso metacarpiano y el quinto se termina de articular con la cara inferior del hueso ganchoso. También presenta una delgada cápsula articular. Tapizando la cara profunda de la cápsula articular se encuentra la membrana sinovial, que a su vez da origen inferiormente a prolongaciones que constituyen las membranas sinoviales de las articulaciones intermetacarpianas de los últimos cuatro huesos metacarpianos (Rouvière y Delmas, 2005).

#### **1.1.4 Biomecánica del túnel del carpo.**

**1.1.4.1 Zonas de la mano.** Existe una clasificación del sistema flexor en zonas horizontales, tal y como se ha propuesto, así como las diferentes adaptaciones realizadas, se basan en el nivel de lesión del tendón y en las características de los tejidos circundantes, de acuerdo con el análisis topográfico [zona con o sin vainas fibrosas, coexistencia de 2 tendones en una única vaina fibrosa, etc.].

Taras et al. (2011) han determinado cinco zonas anatómicas de lesión basadas en la descripción original de Verdan del sistema de tendones flexores (Skirven et al., 2011, Capítulo 35, p.445):



*Figura 7. Clasificación por zonas de las lesiones en tendones*

*Nota. La figura representa las diferentes cinco zonas para las lesiones de los tendones flexores de la mano. Tomado de Taras et al., 2005.*

**Zona I.** Se extiende desde la inserción de los flexores superficiales de los dedos [FSD] en la falange media hasta la de los flexores profundos de los dedos [FPD] en la falange distal.

**Zona II.** Comprende la región en la que tanto los FSD como los FPD se desplazan dentro de la vaina flexora desde la polea A1 hasta la inserción de los FSD.

**Zona III:** Esta zona se extiende desde el pliegue palmar distal [polea A1]

hasta el margen distal del túnel carpiano.

**Zona IV:** Esta zona se localiza a nivel del túnel carpiano. Los tendones están cubiertos por una vaina sinovial en esta región. La lesión del nervio mediano puede acompañar a la lesión del tendón.

**Zona V:** Esta zona incluye la región del antebrazo por encima del túnel carpiano.

**1.1.4.2 Funcionalidad de la mano.** La mano es un órgano extremadamente móvil que permite coordinar muchos movimientos en relación con cada uno de sus componentes. La combinación de los movimientos de la mano y la muñeca permite a la mano amoldarse a la forma del objeto que se palpa o se agarra. La gran movilidad de la mano es el resultado de los contornos articulares, la posición de los huesos entre sí y las acciones de un intrincado sistema de músculos (Nordin y Frankel, 2012).

Kapandji (2012) menciona que, para agarrar objetos, la mano puede modificarse su forma y adaptarse. En caso de la superficie plana, la mano se expande y se aplana, poniéndose en contacto con la eminencia tenar, la eminencia hipotenar, la cabeza de los metacarpianos y la cara palmar de las falanges. Cuando se quiere agarrar un objeto voluminoso, la mano se ahueca y se forman arcos orientados en tres direcciones: transversal, longitudinal y oblicuamente.

El ahuecamiento de la palma permite principalmente movimientos de los cuatro últimos metacarpianos en relación con el carpo. Estos movimientos consisten en movimientos de flexo-extensión de escasa amplitud de las articulaciones carpometacarpianas (Kapandji, 2012).

Kapandji (2012) define la complejidad de la organización anatómica y funcional de la mano, está coincide en el agarre; sin embargo, no hay un solo tipo de agarre, sino varios, que se clasifican en tres grandes grupos: los agarres propiamente dichos, que también pueden llamarse pinzas, los agarres por gravedad y los agarres con acción. Esto no resume todas las capacidades de acción de la mano: además de agarrar, también puede realizar percusión, contacto y expresión gestual. En la Figura 8, se puede observar un diagrama de las pinzas propiamente dichas y los agarres por gravedad.

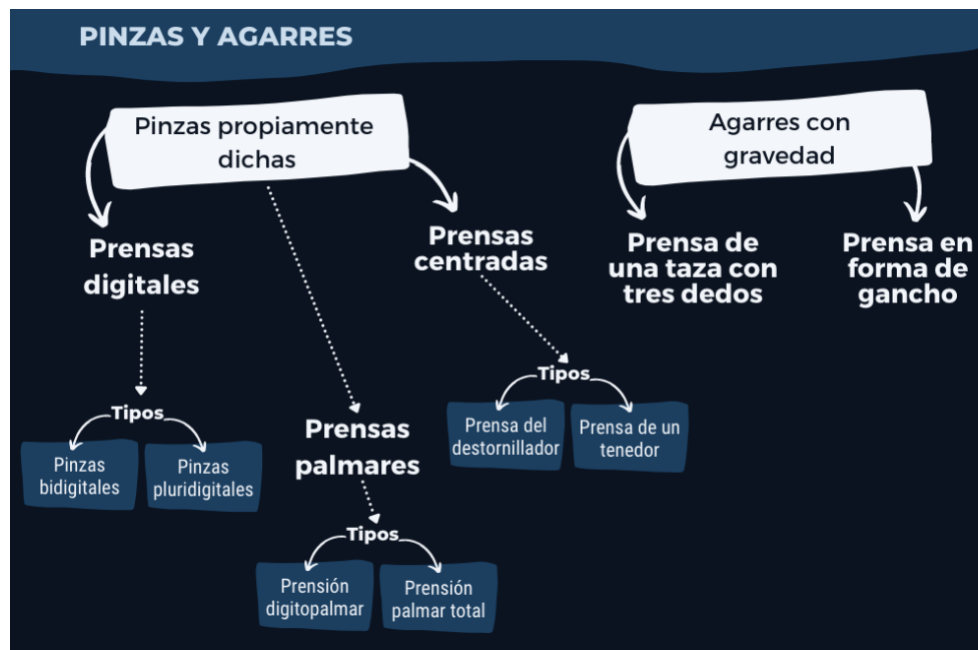


Figura 8. Pinzas y agarres  
Elaboración propia con información de Kapandji, 2012.

**1.1.4.3 Movimientos de la muñeca.** Las articulaciones del complejo articular de la muñeca permiten dos grados de movimientos de libertad en dos planos: flexión-extensión [flexión palmar y dorsiflexión] en el plano sagital y desviación radial-cubital [abducción-aducción] en el plano frontal. La circunducción de la muñeca [un movimiento circular completo realizado por la muñeca] es una combinación de los movimientos antes mencionados, no un tercer grado de libertad distinto (Nordin y Frankel, 2012; Neumann, 2017).

Durante la flexión de la muñeca, la cara anterior o palmar de la mano se aproxima a la cara anterior del antebrazo, mientras que en la extensión pasa lo contrario, la cara posterior o dorsal de la mano se aproxima a la cara posterior del antebrazo (Kapandji, 2012).

La aducción o desviación cubital se produce cuando la mano se aproxima al eje del cuerpo. El borde interno o cubital de la mano forma un ángulo obtuso abierto hacia dentro junto al borde interno del antebrazo. La mano se aleja del eje del cuerpo durante la abducción o inclinación radial, creando un ángulo obtuso con el borde externo del antebrazo que está abierto hacia fuera (Kapandji, 2012).

**1.1.4.4 Artrocinemática.** Neumann (2017) describe la artrocinemática de ambos grados de libertad de movimiento tanto la extensión, y flexión como la de la desviación cubital y radial, de la articulación radiocarpiana como la mediocarpiana, está se basa en rotaciones sincrónicas convexas sobre cóncavas.

La artrocinemática de la articulación radiocarpiana consiste en la extensión que se produce cuando la superficie convexa del semilunar rueda dorsalmente sobre el radio y simultáneamente se desliza en dirección palmar. El movimiento de rodadura dirige la superficie distal del semilunar en sentido dorsal, hacia la dirección de extensión. La artrocinemática de la flexión es similar a la de extensión de muñeca, solamente que es a la inversa, en este caso la superficie convexa del semilunar rueda hacia palmar sobre el radio y simultáneamente se desliza en dirección dorsal.

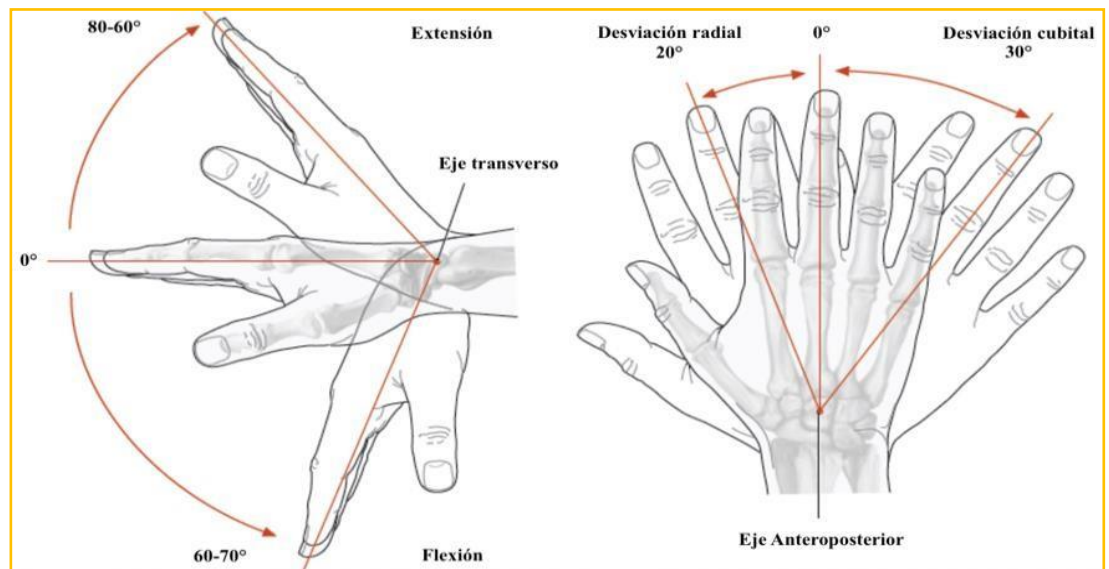
La artrocinemática en la extensión de la articulación mediocarpiana consiste en que la cabeza del hueso grande rueda dorsalmente sobre el semilunar y simultáneamente se desliza en dirección palmar. Similar a la extensión, solamente que es a la inversa.

Los movimientos de desviación cubital cuya artrocinemática consiste en la articulación radiocarpiana, el escafoides, el semilunar y el piramidal ruedan en dirección cubital y se deslizan una distancia significativa en sentido radial. La extensión de este deslizamiento radial es evidente por la posición final del semilunar en relación con el radio en la desviación cubital completa. La desviación cubital en la articulación mediocarpiana se produce principalmente por el rodamiento del hueso grande o en dirección cubital y el ligero deslizamiento radial.



**1.1.4.5 Amplitud de movimientos.** La amplitud puede verse clasificada en arco de movimiento activo, pasivo y activo asistido. El movimiento activo se trata del movimiento que se produce por la contracción muscular voluntaria de las personas, sin la ayuda ajena de un examinador. Es el arco de movimiento que se realiza por voluntad propia y requiere que la persona sea consciente. El arco de movimiento activo aporta información sobre la fuerza muscular y la coordinación del movimiento (Toboadela, 2007).

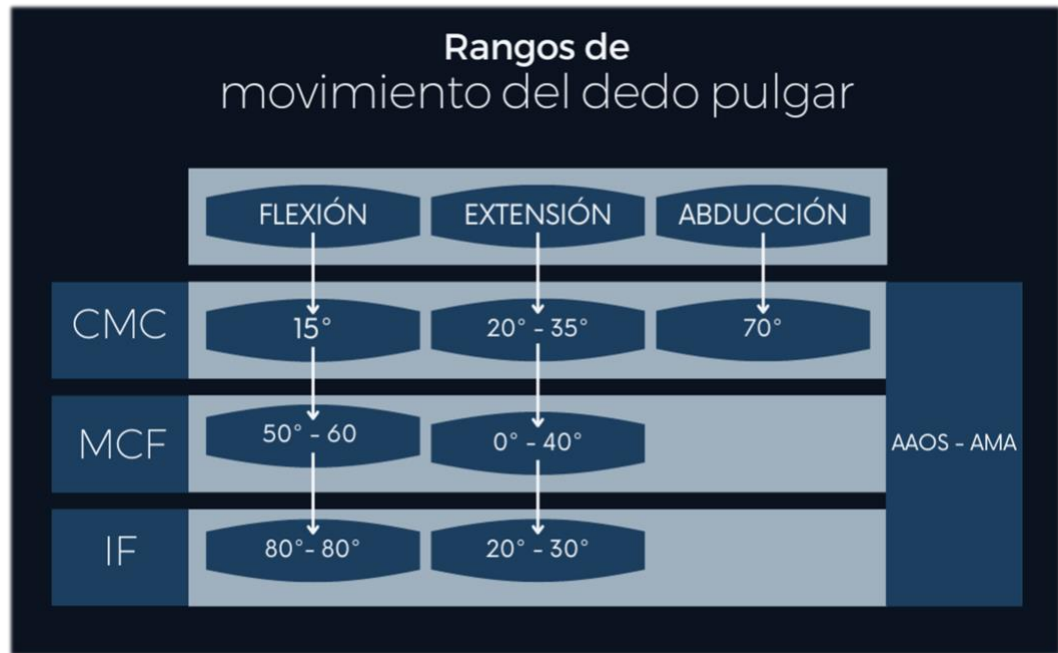En la Figura 9 se muestran los valores medios de la amplitud de todos los movimientos de la muñeca. Datos ofrecidos por la *American Academy of Orthopaedic Surgeons* [AAOS] y la *American Medical Association* [AMA] (Norkin y White, 2016).



*Figura 9. Movimientos de muñeca*  
Tomado de Schuenke et al., 2020.

En la Figura 10 se visualizan los valores medios de la amplitud de los movimientos de las articulaciones del dedo pulgar, la articulación

carpometacarpiana se muestra como [CMC], la articulación metacarpofalángica representada como [MCF], y la articulación interfalángica como [IF] (Norkin y White, 2016).



*Figura 10. Movimientos del dedo pulgar*  
 Elaboración propia con información de Norkin y White, 2016.

**1.1.4.6 Estabilizadores estáticos de la muñeca.** Los estabilizadores estáticos son los ligamentos de la muñeca que son fundamentales para mantener la alineación intercarpiana natural y transferir fuerzas dentro y a través del carpo. Las fuerzas generadas por los músculos y almacenadas en los ligamentos estirados proporcionan un importante control a la compleja artrocinemática de la muñeca (Neumann, 2017).

Nordin y Frankel (2012) describen que el complejo del sistema ligamentoso de la muñeca está muy desarrollado, este puede dividirse en componentes

extrínsecos [ver Figura 11] e intrínsecos [ver Figura 12].

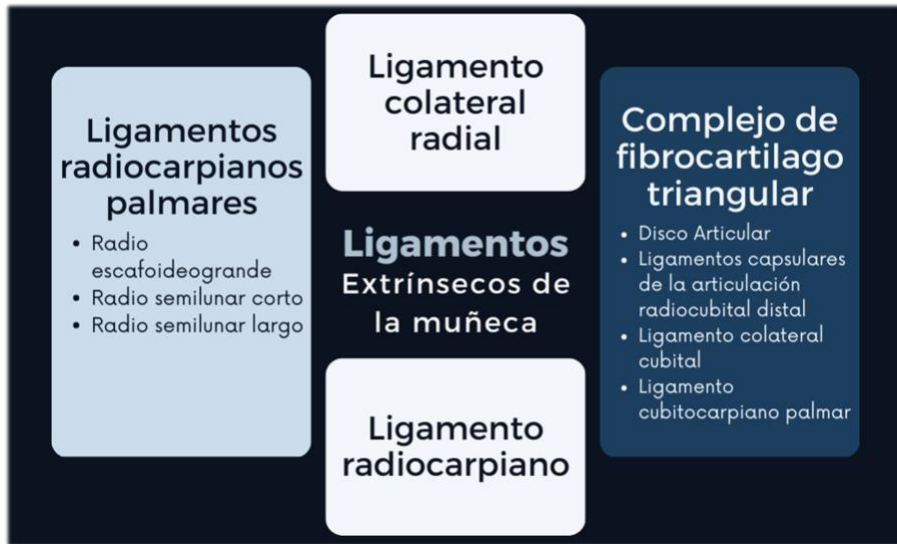


Figura 11. Ligamentos extrínsecos de la muñeca.  
Elaboración propia con información de Neumann, 2017.

Los ligamentos extrínsecos van del radio al carpo y del carpo a los metacarpianos. Los ligamentos intrínsecos se originan y se insertan en el carpo. (Norkin y White, 2016).

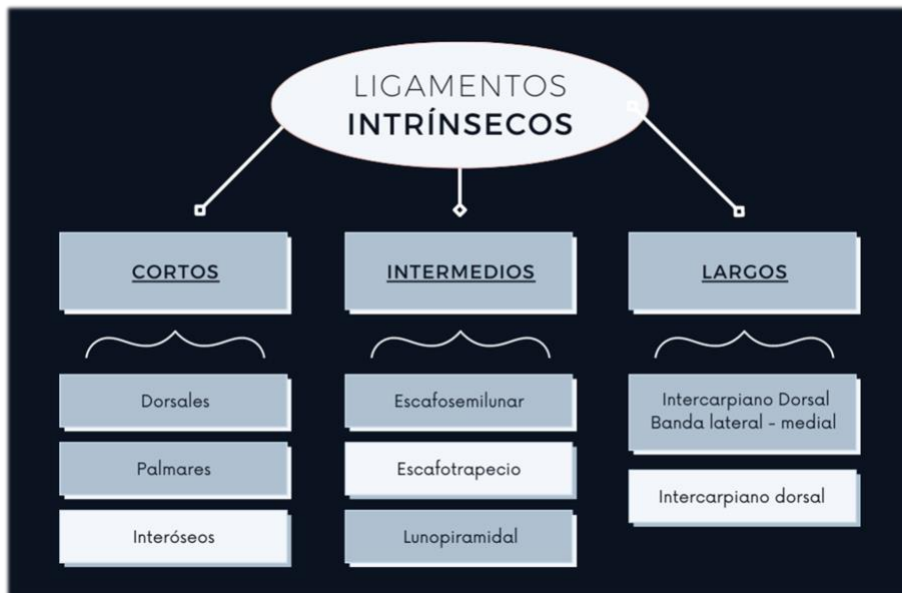


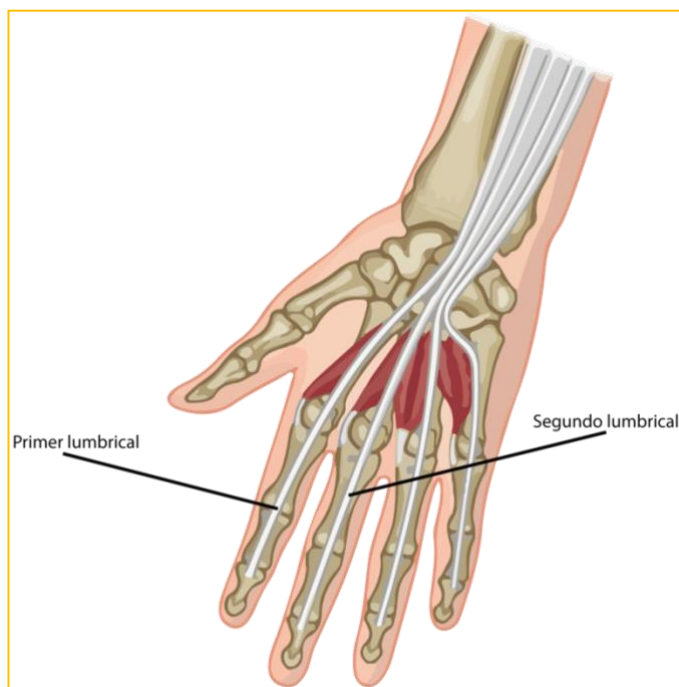
Figura 12. Ligamentos intrínsecos de la muñeca.  
Elaboración propia con información de Neumann, 2017.

## 1.1.5 Aparato musculo-esquelético.

Rouvière y Delmas (2005); Kendall et al. (2007) brindan la clasificación de la musculatura inervada por el nervio mediano. La musculatura se divide en diferentes grupos y planos en los que realizan sus movimientos.

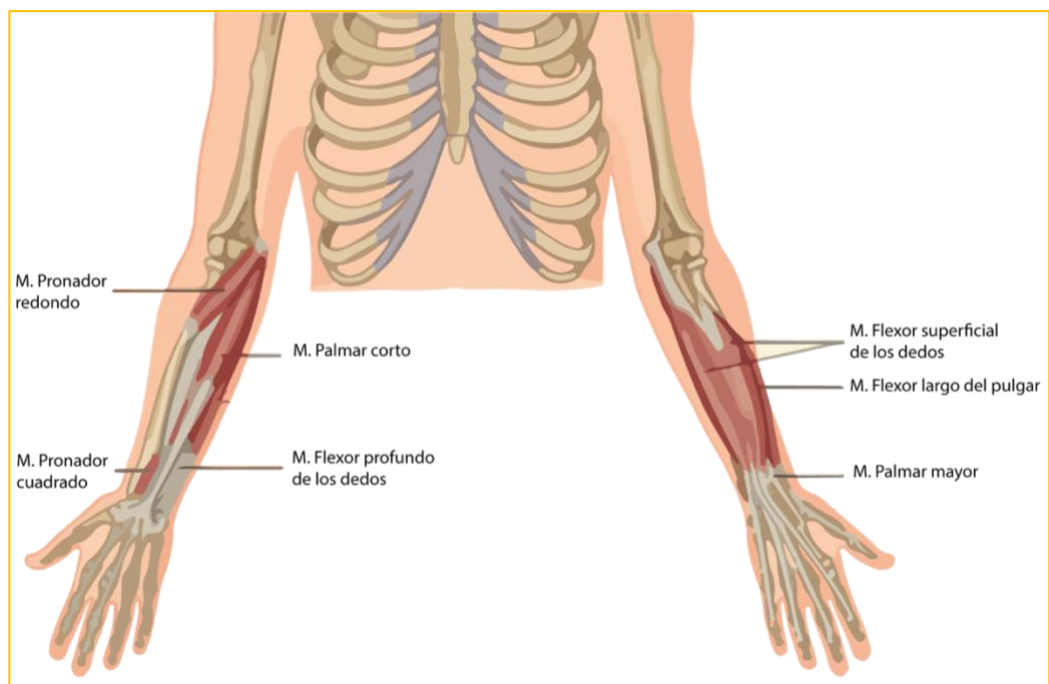
**1.1.5.1 Músculos de antebrazo.** Los músculos del antebrazo se dividen en 3 grupos: anterior, lateral y posterior.

**Músculos lumbricales.** Son pequeños fascículos musculares fusiformes, anexos a los tendones del músculo flexor profundo de los dedos. Extiende la articulación interfalángica y simultáneamente flexiona las uniones metacarpofalángicas de los dedos segundo a quinto. El primer y segundo lumbrical los inerva el nervio mediano C6, C7, C8 y T1. [ver Figura 13]



*Figura 13. Musculatura lumbrical*  
La figura representa los músculos: lumbricales, primero y segundo inervados por el nervio mediano. Tomado de Jarmey, 2018.

**Músculo pronador cuadrado.** Corresponde al grupo muscular anterior y al plano profundo [este plano solamente está constituido por este músculo]. Cuenta con dos orígenes, el origen de la cabeza pasa justo por encima del epicóndilo medial del húmero y el segundo origen de la cabeza cubital inicia en el lado medial de la apófisis coronoides del cúbito. Este músculo realiza pronación del antebrazo y ayuda en la flexión del codo. Su inervación corresponde al nervio mediano, C6 y C7. [ver Figura 14]



*Figura 14. Músculos del antebrazo*  
*La figura representa a los músculos: pronador redondo, palmar corto, pronador cuadrado, flexor profundo de los dedos, flexor superficial de los dedos, flexor largo del pulgar y palmar mayor.*  
*Tomado de Jarmey, 2018.*

**Músculo flexor profundo de los dedos.** Corresponde al plano de los músculos profundos flexores. Se sitúa medialmente en el plano. Su origen es en la superficie anterior y medial de los tres cuartos proximales del cúbito, membrana interósea y fascia braquial anterior. Realiza flexión de las uniones interfalángicas del índice medio, anular y del meñique, además puede participar

en la flexión de muñeca. El primer y segundo músculo lo inerva el nervio mediano, C7, C8, y T1. [ver Figura 14]

**Músculo flexor largo del pulgar.** Se sitúa lateralmente al plano de los músculos flexores profundos. Se originan en la superficie anterior del cuerpo del radio por debajo de la tuberosidad, membrana interósea, borde medial de la apófisis coronoides cubital y epicóndilo interno del húmero. Flexiona la unión interfalángica del pulgar. Se inerva por el nervio mediano C6, C7, C8 y T1. [ver Figura 14]

**Músculo flexor superficial de los dedos.** Cuenta con su propio plano llamado de igual manera como su nombre, comprende tres orígenes, una cabeza humeral, cubital y radial. Este músculo flexiona las uniones interfalángicas proximales de los dedos segundo y quinto. Inervado por el mediano C7, C8 y T1. [ver Figura 14]

**Músculo pronador redondo.** Está ubicado en el plano de los músculos epicondíleos mediales superficiales. Su origen es en la parte anterior del cuarto distal del cúbito, su acción es la pronación de antebrazo. Está inervado por el mediano C7, C8 y T1. [ver Figura 14]

**Músculo palmar mayor.** Ubicado en el mismo plano del pronador redondo, se origina en el tendón flexor común del epicóndilo interno del húmero y fascia antebraquial profunda. Su acción consiste en flexionar y abducir la muñeca y

puede intervenir en la pronación del antebrazo y en la flexión de codo.

Inervado por el mediano C6, C7 y C8. [ver Figura 14]

**1.1.5.2 Músculos de mano.** Los músculos de la mano se dividen en 3 grupos:

grupo medio, un grupo lateral [músculos de la eminencia tenar, anexo al dedo pulgar] y el grupo medial [músculos de la eminencia hipotenar, anexo al meñique]:

**Músculo flexor corto del pulgar [grupo muscular de la eminencia tenar].**

Ubicado en el grupo muscular de la eminencia tenar o lateral. Cuenta con un origen de la cabeza superficial en el flexor del retináculo y hueso trapecio, y otro origen de la cabeza profunda en el trapecoide y cabeza del hueso. Flexiona las uniones metacarpofalángicas y carpometacarpianas del pulgar, ayuda también a la oposición del pulgar contra los dedos pequeños. La cabeza superficial es la única inervada por el nervio mediano C6, C7, C8 y T1.

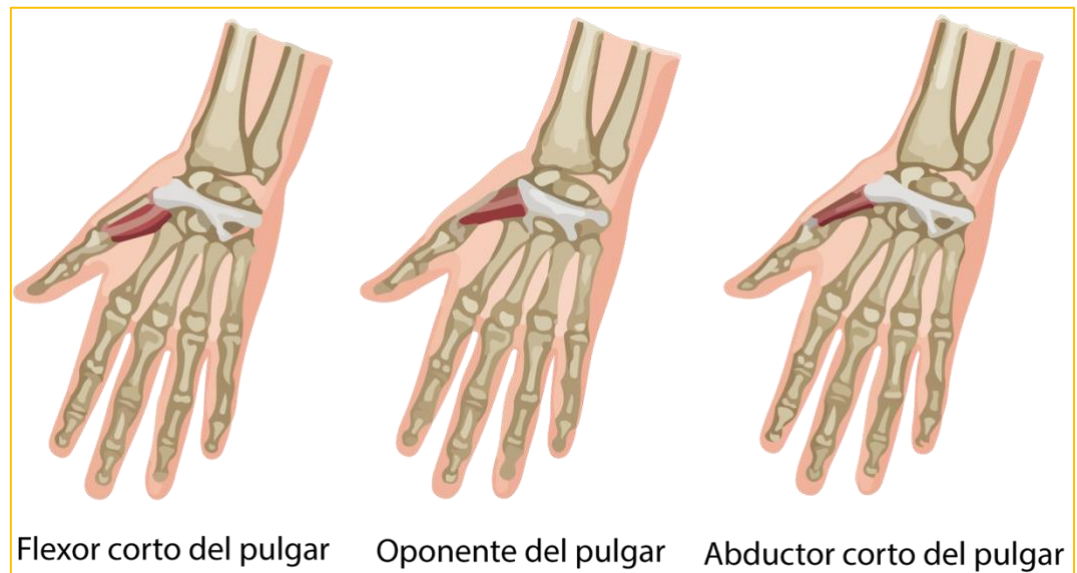
**Músculo oponente del pulgar [grupo muscular de la eminencia tenar].**

Originado en el flexor del retináculo y tubérculo del hueso trapecio. Realiza oposición del pulgar [flexiona y abduce con rotación medial ligera]. Inervación por el mediano C6, C7, C8 y T1.

**Músculo abductor corto del pulgar [grupo muscular de la eminencia tenar].** Tiene el origen en el flexor del retináculo y tubérculo del hueso trapecio del hueso escafoides. Abduce las uniones carpometacarpianas y

metacarpofalángicas del pulgar en posición ventral. Su inervación es el mediano C6, C7, C8 y T1.

**Músculo palmar corto o menor [grupo muscular de la eminencia hipotenar].** Se origina en el tendón flexor común del epicóndilo medial del húmero y de la fascia profunda antebraquial. Su acción consiste en tensar la fascia palmar, flexiona la muñeca y puede participar en la flexión de codo. Inervado por el mediano C6, C7, C8 y T1. [ver Figura 15]



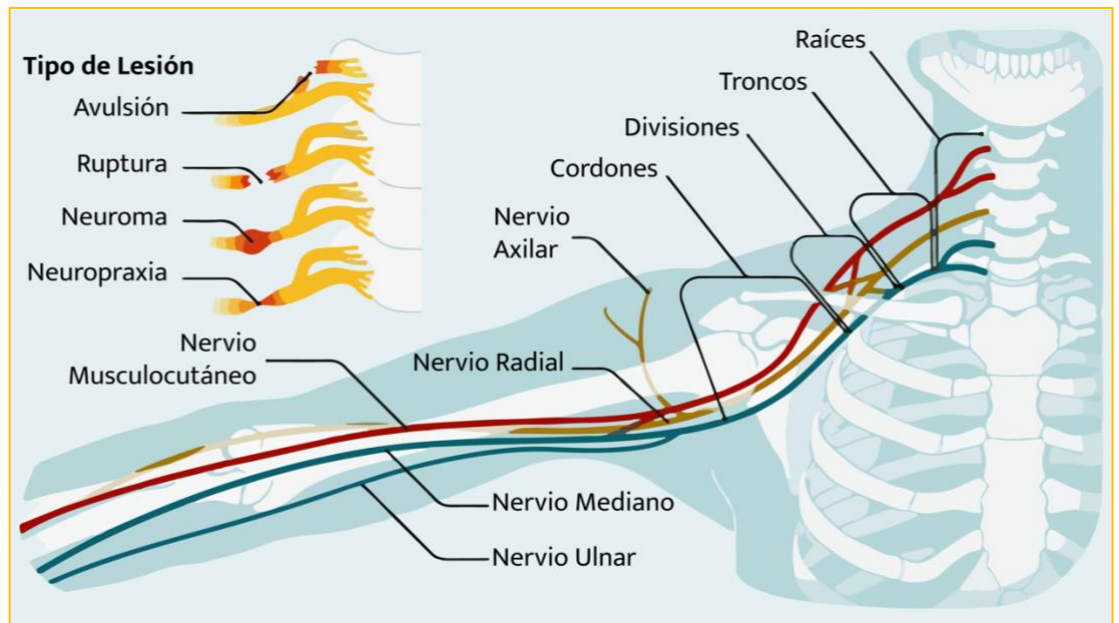
*Figura 15. Músculos de la mano*

*La figura representa los músculos: flexor corto del pulgar, oponente del pulgar y abductor corto del pulgar. Tomado de Jarmey, 2018.*

### **1.1.6 Plexo braquial.**

Kendall et al. (2007) brindan los orígenes del plexo braquial, este se origina junto al músculo escaleno anterior. Las ramas ventrales de C5, 6, 7 y 8 y la mayor parte de D1, más un asa comunicante de C4 a C5 y otra de D2 [sensitiva] a D1, forman las raíces, troncos, divisiones, cordones y ramas de los plexos. [ver Figura





*Figura 16. Recorrido del nervio mediano*

*Tomado de Hoffman et al., 2021.*

Rouvière y Delmas (2005) demuestran como se da la constitución del plexo braquial. Se puede observar la rama anterior del quinto nervio cervical que acoge primero una comunicación del cuarto y luego se une al sexto para formar un tronco grueso llamado tronco superior. El séptimo nervio cervical permanece independiente y constituye el tronco medio. En el caso del octavo nervio cervical, se une a una rama gruesa con el primer nervio torácico y de esta unión surge el tronco inferior. Ambos troncos se dividen en posterior y otra anterior. Las tres divisiones posteriores de los troncos se unifican y constituyen un voluminoso tronco llamado fascículo posterior, que se divide, en la fosa axilar, en dos ramas terminales: el nervio axilar y el nervio radial.

La división anterior del tronco superior se incorpora a la división anterior del tronco medio; esto da lugar al fascículo lateral, del cual se origina el nervio musculocutáneo. Lo que queda del fascículo lateral forma la raíz lateral del nervio mediano. Finalmente, la división anterior del tronco inferior forma por sí sola el fascículo medial, que, tras haber originado el nervio cutáneo medial del antebrazo y el nervio cubital, se transforma en la raíz medial del nervio mediano, que se une a la raíz lateral anterior a la arteria axilar para constituir el nervio mediano (Rouvière y Delmas, 2005).

Singh y Ericson (2016) y Rouvière y Delmas, (2005) detallan los distintos puntos importantes acerca del nervio mediano, desde su origen hasta sus variaciones anatómicas:

**1.1.6.1 Origen.** También es formado por dos raíces, una lateral [C6-C7] que está junto con el nervio musculocutáneo, y la otra medial que está más inferior a los ramos terminales del fascículo medial [C8-D1] (Singh y Ericson, 2016; Rouvière y Delmas, 2005).

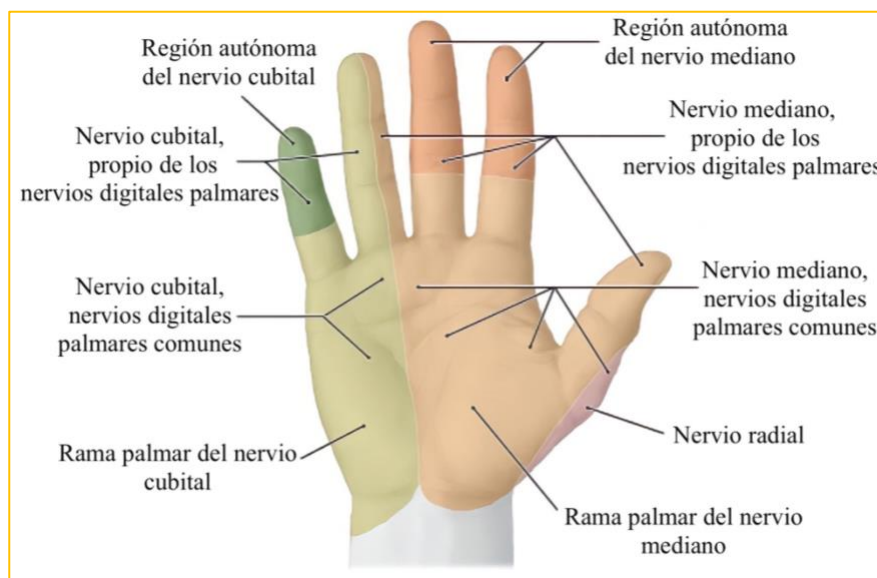**1.1.6.2 Ruta general.** El nervio mediano atraviesa la parte inferior de la fosa axilar, descendiendo sobre la cara medial del brazo y el surco bicipital medial de la fosa del codo, y llega al eje vertical medial del antebrazo (Singh y Ericson, 2016).

Después desciende en sentido vertical a lo largo de la línea media del antebrazo, pasando en profundidad al retináculo de los músculos flexores y

alcanzando la palma de la mano, en donde se divide en sus ramas terminales (Rouvière y Delmas, 2005).

**1.1.6.3 Inervación motora.** No hay inervación motora de la parte superior del brazo; ramas del pronador redondo, palmar largo, flexor del carpo radial proximales o en el codo; lumbricales; los músculos tenares de la rama distal al túnel carpiano (Singh y Ericson, 2016).

**1.1.6.4 Distribución sensorial.** Neal (2015) describe que el nervio mediano proporciona sensibilidad cutánea a la cara radial de la palma de la mano y al pulgar y a los dedos 2, 3 y parte del 4. Proporciona inervación motora a la mayor parte del compartimento flexor del antebrazo, facilitando la flexión de la muñeca y la pronación del antebrazo. La abducción y la oposición del pulgar tienen suministro del nervio mediano (Tubbs et al., 2015, p.507). [ver Figura 17]



*Figura 17. Distribución sensorial del nervio mediano (vista palmar)*  
Tomado de Schuenke et al., 2020.

**1.1.6.5 Variaciones anatómicas.** Singh y Ericson, 2016; Rouvière y Delmas, (2005) nos han descrito numerosas variaciones anatómicas del nervio mediano en las zonas del plexo braquial, el brazo, el antebrazo y el túnel carpiano.

Comprende relación en la fosa axilar, donde dos raíces del nervio mediano forman una V orientada de manera superior y posteriormente. Entre ambas raíces discurre la arteria axilar.

En el brazo el nervio mediano transcurre de forma descendente por la vaina fascial del paquete vasculonervioso del brazo denominado conducto braquial. En este mismo conducto braquial, el nervio mediano entra en contacto con los nervios cutáneo medial, del antebrazo y cubital.

Su relación con la fosa del codo es por medio de donde se sitúa el nervio mediano, en este caso se sitúa medialmente a la arteria braquial. Recubierta al principio por la aponeurosis del músculo bíceps braquial y se apoya en el músculo braquial.

En el antebrazo el nervio mediano desciende siguiendo el eje medio de la región anterior del antebrazo, en este trayecto se sitúa posterior al músculo flexor superficial de los dedos, en la vaina de dicho músculo.

Y por último tiene relación con el carpo, donde el nervio mediano se introduce en el conducto carpiano, situado con anterioridad al tendón del dedo

índice del músculo flexor superficial de los dedos, el recorrido del borde lateral del tendón del dedo medio del músculo flexor superficial de los dedos, y entre las dos sinoviales digito carpianas. Finalizando en este conducto, el nervio mediano se divide en sus ramos terminales.

### **1.1.7 Padecimiento.**

El STC afecta a la parte motriz y sensorial del nervio mediano que se extiende por toda la mano, acompañada de una alteración de la conducción nerviosa, consiste en una aparición gradual de los síntomas clásicos (Jaramillo et al., 2012). Los síntomas pueden ser provocados por movimientos de la mano que provocan la flexión o extensión de la muñeca o la elevación de los brazos, como conducir, leer, teclear y sostener el teléfono (Nursing Center, 2020).

Los síntomas clásicos del STC incluyen entumecimiento y hormigueo en la dirección del nervio mediano de la mano y, en los casos más severos, pérdida de fuerza de los músculos inervados distalmente por el nervio mediano. La patología del nervio mediano repercute en todas las funciones nerviosas situadas en la parte distal de la lesión (Erickson et al., 2019).

El dolor y la parestesia pueden estar ubicados en la muñeca o afectar a toda la mano. No es extraño que los síntomas sensoriales se irradien proximalmente hacia el antebrazo y, con menor frecuencia, que se irradien por encima del codo hasta el hombro, pero el cuello no se ve afectado (Kothari, 2021).

Los síntomas suelen empeorar por la noche y por la mañana temprano, debido a la relajación de la muñeca en una posición flexionada durante el sueño, en particular el pulgar, el índice, el dedo medio y la mitad del anular (Newington et al., 2015; Nursing Center, 2020). Esta posición, junto con el incremento de la presión arterial a primera hora de la mañana, puede ejercer más presión y estrechamiento en el túnel carpiano (Durham y VanRavenstein, 2017).

Además de los síntomas nocturnos y matutinos, en la anamnesis se suele informar de las sacudidas de la mano o del movimiento de la muñeca, que se conoce como el signo de la sacudida. Aunque el dolor no suele asociarse al STC, algunos individuos podrían relacionar el dolor con parestesias severas (Duckworth et al., 2014).

El curso clínico del STC puede seguir un patrón alternativo con períodos de remisión, y exacerbación. En ciertos casos, se produce una progresión de las quejas sensoriales intermitentes a las persistentes en la mano a medida que el STC se agrava, y más tarde al desarrollo de síntomas motores en la mano. En los casos más graves de STC, la afectación motora da lugar a quejas de debilidad o torpeza al utilizar las manos, como dificultad para sujetar objetos, abotonar la ropa o abrir tapas de frascos. Los signos clínicos pueden incluir debilidad en la abducción y oposición del pulgar, y atrofia de la eminencia tenar (Kothari, 2021).

### **1.1.8 Definición.**

Venes y Taber (2013) nos brindan una definición general de lo que es el STC:

“Dolor o entumecimiento y hormigueo que afecta a una parte de la distribución del nervio mediano de la mano [la cara palmar del pulgar, el dedo índice, la mitad radial del dedo anular y la mitad radial de la palma] y que puede irradiarse al brazo” (p. 389).

El STC se trata de una neuropatía periférica, más común de mayor porcentaje que oscila entre el 1,5 y el 3,8%, afecta principalmente a más mujeres que hombres (Araya-Quintanilla et al., 2018). Es definida por Hernández-Secorún et al. (2021) como un atrapamiento del nervio mediano en el túnel carpiano de la muñeca. Usualmente asociado a un aumento de la presión en el túnel del carpo, generando debilidad, dolor y parestesias en la muñeca y mano, e inclusive puede generar síntomas en toda la extremidad superior.

Complementando lo anterior, Moore et al. (2018) denomina al STC como todoaquel resultado de toda lesión que reduzca significativamente el tamaño del canal carpiano o, más frecuentemente, que aumente el tamaño de algunas de las estructuras [o sus vainas] que lo atraviesan [por ejemplo, la inflamación de las vainas sinoviales]. La acumulación de líquidos, las infecciones y el ejercicio en exceso con los dedos pueden producir una inflamación de los tendones o de sus vainas sinoviales (pp. 515-517).

Shacklock, (2007) en otras palabras describe, que el STC es una afección en la que se produce una inflamación de las vainas tendinosas que, a su vez, ejerce presión sobre el nervio mediano en la muñeca. Aquí es importante enfatizar que

las presiones del túnel carpiano pueden no ser muy elevadas, pero pueden ser suficientes para producir una leve obstrucción del retorno venoso y causar una leve neuropatía que, si se mantiene, puede progresar hasta convertirse en un problema más grave (pp. 54-88).

### 1.1.9 Clasificación.

Huisstede et al. (2014) nos brindan su clasificación de la duración del STC. Se manifiesta en términos de agudo, subagudo y crónico o indicando las duraciones exactas en términos de cantidad de semanas o meses. La asociación de estas expresiones para la gravedad y la duración dio como resultado la identificación de 5 subgrupos tanto para la gravedad como para la duración. [ver Figura 18]


Síntomas	Síntomas muy leves	Duración (estadio)
Muy leve		$\leq 1$ mes (agudo)
Leve		$1 \leq 2$ meses (agudo)
Moderada		$2 \leq 3$ meses (subagudo)
Grave		$3 \leq 6$ meses (crónico)
Muy grave		$\geq 6$ meses (crónico)
	<b>Síntomas continuos muy severos</b>	

Figura 18. Subgrupos de la severidad y duración de los síntomas  
Adaptado de Huisstede, et al., 2014.

El tratamiento del STC se debe basar en la gravedad. Los pacientes que padecen el STC de leve a moderado presentan resultados normales o ligeramente



anormales en el estudio de conducción nerviosa y en la electromiografía [ver Tabla 2]. La enfermedad grave es indicada por el empeoramiento de los síntomas clínicos y los estudios electrodiagnósticos claramente anormales (LeBlanc y Cestia, 2011).

**Tabla. 2** *Clasificación de la enfermedad del STC*

Clasificación	Duración	Test			
		discriminación de dos puntos	Debilidad	Atrofia	Electromiografía
Leve	Menos de un año	Normal	Ausente	Ausente	Sin denervación
Moderado	Menos o más de un año	Posible anormalidad	Presencia mínima	Presencia mínima	Sin denervación o con denervación leve
Severo	Más de un año	Anomalía marcada	Presencia marcada	Presencia marcada	Denervación marcada

Nota. Adaptado de *Carpal Tunnel Syndrome*, de E, LeBlanc, y W, Cestia, 2011, American Academy of Family Physician, 83 (8).

La Sociedad Británica de Cirugía de la Mano nos recomienda una clasificación para el manejo del tratamiento conservador para pacientes con STC leve y moderado. Durante un máximo de tres meses, deben mantenerse las medidas conservadoras. El paciente puede ser dado de alta si se observan progresos. Debe consultarse a un centro terciario para la descompresión quirúrgica si los síntomas del paciente no mejoran o cambian después de tres meses. Como primera línea de tratamiento, la descompresión quirúrgica debe recomendarse en los casos graves [basándose únicamente en los síntomas].

Todas las personas con síndrome del túnel carpiano pueden optar por un tratamiento no quirúrgico. Aconsejan probar otro tratamiento no quirúrgico o la cirugía si no se observan progresos en 2-7 semanas. Si las opciones no quirúrgicas no tienen éxito, si hay pruebas clínicas de denervación del nervio mediano o si el paciente elige la cirugía como primera opción de tratamiento, se

aconseja la cirugía, como se muestra en la Tabla 3 (McCartan et al., 2012).

**Tabla. 3** *Clasificación de la patología, y su tratamiento*

Clasificación	Signos/Síntomas	Técnica Quirúrgica	Tratamiento Conservador	Duración
Leve	Parestesias intermitentes Dolor Despertares nocturnos	No se requiere de cirugía	Se requiere tratamiento	≤ 3 meses
Moderado	Constantes parestesias Interferencia con las AVD Adormecimiento reversible, dolor “debilidad” o torpeza	No se requiere de cirugía	Se requiere tratamiento	≤ 3 meses
Severo	Disminución de la sensación Dolor incapacitante Debilidad del abductor pollicis brevis o del opponens pollicis	Posible técnica quirúrgica	Fallo en el tratamiento	≥ 3 meses

Elaboración propia con información de McCartan et al. (2012).

### 1.1.10 Etiología.

**1.1.10.1 Síndrome del túnel agudo.** El STC agudo es causado por un aumento rápido y sostenido de la presión dentro del túnel del carpo, es la menos frecuente, como puede ser el caso de fracturas del radio, infecciones, coagulopatías, inyecciones locales, quemaduras o inclusive hemorragias. El inicio repentino de los síntomas en algunos casos puede precipitar la decisión de una descompresión de forma quirúrgica de emergencia (Andrade, 2013).

Sin embargo, Gillig et al. (2016) nos define una etiología para el síndrome del túnel carpiano agudo [STCA], que suele producirse tras una lesión

traumática en la muñeca o la mano. Cabe mencionar que no solo se puede dar de forma traumática, sino de forma no traumática.

En la forma traumática, al sufrir cualquier traumatismo importante de mano o la muñeca, se debe descartar el STCA, ya que es una complicación frecuente. Las fracturas del radio distal son una de las lesiones más comunes asociadas al STCA, la causa secundaria del STCA, probablemente sería la hemorragia en el túnel del carpo (Gillig et al. 2016).

La causa no traumática tiene una gran variedad, sin embargo, es poco frecuente en la práctica clínica. Entre ellas se pueden describir las causas; por medio de infecciones, inflamatorias no infecciosas, por coagulopatías y por anomalías anatómicas (Gillig et al. 2016).

**1.1.10.2 Síndrome del túnel crónico.** Mientras que la variedad crónica de este síndrome es una condición más frecuente, múltiples autores han categorizado al STC crónico tal y como lo hace Guerra et al. (2016) que lo divide en cuatro categorías.

**Etiología idiopática.** Existe en la mayoría de los casos del STC donde no hay una etiología identificable. Suele afectar con mayor frecuencia a mujeres que varones, conforme la edad aumenta existe una mayor incidencia. El edema e hipertrofia del tejido fibroso suele presentarse en la histología del tejido tenosinovial en casos del STC idiopático.

**Etiología anatómica.** Suele coexistir anomalías como la persistencia de la arteria media, quistes o tumores, infecciones, estos procesos de carácter ocupativo dentro del túnel carpiano tienden a aumentar la presión del fluido intersticial. A consecuencia de la restricción del volumen del canal puede haber una distorsión de la anatomía o formación de tejido cicatrizal, dando así una compresión del nervio mediano.

**Etiología sistémica.** El STC puede denominarse como secundario, ya que suele estar asociado a una serie de condiciones médicas como la toxicidad de los medicamentos, la obesidad, la diabetes, el hipotiroidismo, los procesos artríticos, etc. Se puede mencionar el inicio del STC durante el tercer trimestre del embarazo, donde los síntomas se desarrollan con mayor frecuencia. Esto puede deberse probablemente a la retención de líquidos, que altera el equilibrio de los mismos.

**Causas por esfuerzo o estrés.** Las actividades y ocupaciones laborales en las que se produce una presión indirecta o directa, prolongada y repetida sobre las correderas anatómicas pueden provocar lesiones nerviosas por compresión. Hasta los movimientos extremos de hiperflexión e hiperextensión, así como las actividades que requieren movimientos repetitivos o sostenidos de hiperextensión e hiperflexión, movimientos de agarre o pellizcos en la mano, plantean condiciones de riesgo para el desarrollo del STC.

**Tabla. 4**      *Etiologías*

Se enumeran en orden aproximado de más a menos común.

Maniobras repetitivas	Traumatismos
Obesidad	Lesiones masivas
Embarazo	Amiloidosis
Artritis	Sarcoidosis
Hipotiroidismo	Mieloma múltiple
Diabetes mellitus	Leucemia

Nota. Adaptado de *Carpal Tunnel Syndrome*, de E, LeBlanc, y W, Cestia, 2011, American Academy of Family Physician, 83 (8).

Aunque la etiología es a menudo desconocida, ciertas afecciones se asocian comúnmente con el STC como se puede observar en la Tabla 4. Además, el síndrome del túnel carpiano se asocia a menudo con lesiones de sobrecarga causadas por movimientos repetitivos, normalmente de carácter laboral (LeBlanc y Cestia, 2011).

#### **1.1.11 Fisiopatología.**

El atrapamiento de un nervio periférico se produce como resultado de su paso a través de un compartimento anatómico que se ha vuelto demasiado estrecho, lo que da lugar a una alteración de la función dentro del nervio y a una disfunción/daño del nervio desde el sitio de compresión y más allá (Aboonq, 2015).

El nervio que se ha comprimido se inflama por un proceso isquémico e inmunológico que provoca lesiones en las fibras nerviosas y se manifiesta clínicamente con dolor neuropático (García et al., 2014).

Con respecto al proceso patológico subyacente que causa el STC, es la formación de un efecto de masa a partir de una lesión que ocupa espacio en dicho túnel carpiano, lo que da lugar a un aumento de presiones en las zonas compartimentales. Debido al aumento de la presión en esta área, esto crea un síndrome compartimental que provoca una falta de perfusión epineural, y en última instancia, isquemia (Gillig et al., 2016).

La compresión y la tracción del nervio pueden crear secuencialmente problemas relacionados con la microcirculación sanguínea intraneural, lesiones a nivel de la vaina de mielina y a nivel axonal, y cambios en el tejido conectivo de soporte (Chammas et al., 2014).

Los intervalos breves de disminución de la perfusión son rápidamente revocables; sin embargo, una prolongación de la compresión aumenta el período de latencia antes de la recuperación y también el riesgo de discapacidad permanente. La ausencia de perfusión provoca un edema tisular local, demoras en la conducción nerviosa provocadas por la desmielinización a lo ancho del axón y una disfunción del transporte axonal que inhibe el funcionamiento recurrente del nervio (Gillig et al., 2016).

El estrés oxidativo está implicado en la fisiopatología del dolor neuropático, de hecho, la alteración del mecanismo de disminución del oxígeno con la producción excesiva de radicales libres y, en consecuencia, la isquemia con la disminución del aporte de nutrientes a las células nerviosas con la necrosis de las células de

Schwann; estos procesos etiopatogénicos se basan en los síndromes de la ciática lumbar y del túnel carpiano (García et al., 2014).

Desde un punto de vista anatómico, existen dos puntos de compresión del nervio mediano: uno a nivel del límite proximal del túnel carpiano, provocado por la flexión de la muñeca, los cambios de grosor y rigidez de la fascia del antebrazo y en la parte proximal del retináculo flexor; y la segunda a nivel de la parte más angosta, cerca del gancho del ganchoso (Chammas et al., 2014). Con la extensión de la muñeca, el estrechamiento se produce a nivel del pisiforme (Gillig et al., 2016).

Sin embargo, Gillig et al. (2016) ha demostrado un adelgazamiento de los nervios en el segmento atrapado con una inflamación del nervio proximal a esa región. Se cree que la causa es la acumulación de axoplasma, el edema del nervio y la fibrosis inflamatoria crónica del nervio. La desmielinización y remielinización de los segmentos afectados provoca un deterioro de la conducción nerviosa y una pérdida de grandes axones mielinizados, lo que aumenta la latencia. Cabe mencionar que la presión normal del compartimento del túnel carpiano es de 2,5 mm Hg en estado de reposo, y esta aumenta con la flexión o extensión de la muñeca. La presión promedio está por debajo de la presión media de llenado capilar de 32 mm Hg (Gillig et al., 2016). Si la presión sobrepasa los 40-50 mm Hg, esto interferirá con el retorno venoso de la microcirculación intraneural y causará una disminución del suministro de oxígeno intraneural y estasis venosa, con problemas de permeabilidad derivados del edema endoneurial (Chammas et

al., 2014).

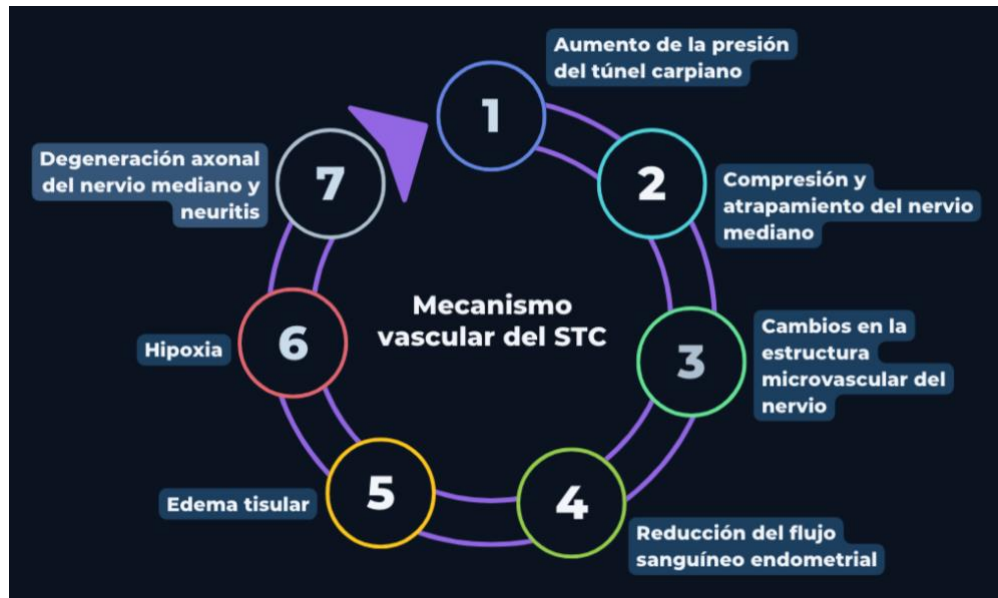


Figura 19. Esquema del mecanismo vascular del STC

Nota. Representación esquemática del mecanismo vascular del STC. Adaptado de M, Aboonq, 2015.

También se muestra una hipertrofia endotelial, hiperplasia, engrosamiento de la membrana basal y pérdida de pericitos. El engrosamiento de la pared de los vasos, junto con el aumento de la permeabilidad vascular endoneurial y el edema, también aumentaría la distancia de difusión para que el oxígeno llegue a las fibras nerviosas y, por tanto, induciría una mayor hipoxia. La Figura 19 provee un esquema del mecanismo vascular del túnel del carpo (Aboonq, 2015).

Además, se ha demostrado que los cambios microscópicos se producen de forma dependiente, con periodos de tiempo mayores de presión elevada que dan lugar a un aumento de la latencia y a un daño más permanente (Gillig et al., 2016).

Un incremento de la presión de 30 mm Hg durante 2 horas provoca un debilitamiento progresivo del transporte axonal lento y rápido, esto se soluciona



cuando el paciente reposiciona la muñeca y ejecuta movimientos con los dedos, lo que permite el drenaje del edema. Tras el alivio de la compresión, se produce una mejora rápida de los síntomas (Chammas et al., 2014).

### **1.1.12 Factores de riesgo.**

Si bien muchas ocupaciones suponen un riesgo de padecer el STC, existen ciertos factores de riesgo individuales (Bepko y Mansalis, 2016).

**1.1.12.1 Relación laboral.** Entre los factores según la ocupación, Violante et al. (2016) sugieren que más del 50% de los casos, se pueden atribuir a factores laborales. Tanto agricultores como los trabajadores manuales presentan un mayor riesgo de padecer STC en comparación con los trabajadores administrativos y los empresarios (Hulkkonen et al., 2020).

Lee et al. (2019) nos brinda ciertos antecedentes de trabajos que impliquen actividades que aumenten el riesgo del STC antes del desarrollo de los síntomas:

- El uso frecuente y repetitivo de los mismos o semejantes movimientos de la mano o la muñeca del lado o los lados afectados.
- Tareas habituales que requieren la generación de una fuerza importante por parte de la mano del lado o los lados afectados.
- Tareas periódicas o sostenidas que requieren posiciones incómodas de la mano, como el uso de un agarre de pellizco [como cuando se sostiene un lápiz], la flexión o extensión extremas de la muñeca, o el uso de los dedos

con la muñeca flexionada del lado o lados afectados.

**1.1.12.2 Factores según la edad.** El grupo de edad de menos de 30 años no suele presentar STC, mientras que es más común en pacientes de entre 40 y 60 años. El STC es menos frecuente en las edades comprendidas entre los 60 y los 65 años. En la población de edad laboral, la probabilidad de tener STC aumenta un 30% por década (Alsharif et al., 2017).

**1.1.12.3 Factor por diabetes.** Puede provocar trastornos locales de la microcirculación del nervio mediano, seguidos de una lesión crónica del nervio periférico (Guan et al., 2018).

**1.1.12.4 Factor por dolor.** Se puede considerar que las personas que tienen que trabajar con dolor de forma frecuente pueden experimentar un mayor estrés físico y mental en el trabajo sin un descanso adecuado, lo que a su vez puede agravar los síntomas y aumentar el riesgo de STC (Feng et al., 2021).

**1.1.12.5 Factor por fracturas.** Los pacientes con una fractura de muñeca previa tienen un riesgo dos veces superior de padecer STC. Además, el STC puede coexistir de forma aguda con la fractura de muñeca; esto puede ser el fruto de un traumatismo directo en el nervio mediano y/o de una hemorragia y un edema que conduzcan a un aumento sutil de las presiones dentro del túnel. La presión externa aplicada por férulas y yesos puede ser la causa de la presentación subaguda del STC (Alsharif et al., 2017).

**1.1.12.6 Factor por IMC.** Se registraron las medidas antropométricas de la mano y el IMC para determinar si son factores de riesgo independientes para el STC (Cazares-Manríquez et al., 2020). El IMC y las medidas antropométricas fueron muy significativos en el grupo de STC y se informó de que existe una relación positiva entre un IMC elevado y un alto riesgo de padecer STC. En los pacientes con obesidad [IMC superior a 29,9] (Alsharif et al., 2017).

**1.1.12.7 Factor por tabaquismo.** Los antecedentes de tabaquismo habitual de diez o menos años de cajetilla a la edad de 31 años se asociaron con un riesgo 1,5 veces mayor de padecer STC más adelante en la vida entre las mujeres y hombres. El porcentaje de fumadores frecuentes fue de 20,8% para las mujeres y de 13,9% para los hombres, en comparación con los no fumadores (Hulkkonen et al., 2019).

Guan et al. (2018) han indicado que el tabaquismo podría afectar a la microcirculación local, lo que podría provocar hipoxia local, lesión del endotelio vascular y micro trombos. Según la teoría de la isquemia de la microcirculación del STC, el tabaquismo podría afectar a la aparición del STC.

### **1.1.13 Epidemiología.**

Estas perspectivas sobre las tasas de incidencia del STC en los diferentes ámbitos ilustran el peso del desafío, convirtiéndolo en un área importante de preocupación, que requiere estrategias eficaces para su gestión (Genóva et al., 2020).

**Frecuencia.** Las tasas de incidencia adaptadas a cada edad fueron de 52 casos por cada 100.000 personas-año para los hombres y de 149 casos por cada 100.000 personas-año para las mujeres (Ashworth, 2016).

**Raza.** Las poblaciones de raza blanca son las que probablemente corren un mayor riesgo de desarrollar el STC. El síndrome es muy poco frecuente en algunos grupos étnicos [por ejemplo, los sudafricanos no blancos]. En América del Norte, el personal blanco de la Marina de los EE. UU. tiene STC en una proporción dos a tres veces mayor que el personal afroamericano (Ashworth, 2020).

**Sexo.** La proporción entre mujeres y hombres en cuanto a la aparición del STC oscila entre 3 y 10:1 (Almejo, 2014).

**Edad.** El intervalo de edad máximo para el surgimiento del STC se sitúa entre los 45 y los 60 años. Solo el 10% de los casos de STC son más jóvenes que los 31 años (Ashworth, 2020). Sin embargo, Bepko y Mansalis (2016) brindan otro dato, afirma que la edad máxima para el desarrollo es de 50 años.

**Mortalidad/morbilidad.** El STC no es mortal, pero puede conducir a un daño completo e irreversible del nervio mediano, con la consiguiente gran pérdida de la función de la mano, si no se somete a tratamiento (Ashworth, 2020).

#### **1.1.14 Diagnóstico.**

El diagnóstico y los tratamientos precoces son fundamentales, ya que el STC es una enfermedad frecuente, que empeora la calidad de vida y conduce a un daño nervioso irreversible si no se trata. El diagnóstico se centra en los hallazgos clínicos en presencia, de signos y síntomas típicos (Yildirim et al., 2018).

El diagnóstico se fundamenta en la historia clínica de los síntomas como hormigueo, dolor y alteraciones de la sensibilidad en las manos (Dos Santos et al., 2012). La exploración sensorial suele ser normal en el STC, a pesar de las quejas del paciente y otros hallazgos diagnósticos. El patrón de pérdida sensorial podría no seguir la distribución clásica del nervio mediano en la mano [que comprende la parte ventral del pulgar, el índice, el medio y la mitad lateral del dedo anular] a consecuencia de las variaciones anatómicas (Sucher y Schreiber, 2014).

**1.1.14.1 Diagnóstico médico.** De igual manera como se puede realizar un diagnóstico fisioterapéutico, existen diferentes estudios o exámenes que se realizan desde la perspectiva médica, entre ellos están los siguientes:

**Estudios de conducción nerviosa [ECN].** Los estudios de conducción nerviosa permiten conocer la verdadera salud fisiológica del nervio mediano de forma cuantitativa, comparando la latencia y la amplitud del nervio (Ghasemi-Rad et al., 2014). Considerados por Wolny et al. (2017) como el "*Golden Standard*" en el diagnóstico del STC.

Los ECN proporcionan información muy valiosa sobre el estado fisiológico del nervio mediano a lo largo del túnel carpiano. En los ECN, un pulso transcutáneo de electricidad, que desencadena un potencial de acción en el nervio, excita el nervio. Un electrodo de registro colocado proximal o distalmente detecta la onda de despolarización cuando pasa por el electrodo de superficie. La amplitud del segmento del nervio mediano que atraviesa el túnel carpiano se compara con la de otro segmento nervioso que no atraviesa el túnel carpiano, como el nervio radial o el cubital (Zamborsky et al., 2017). Y se define el tiempo de respuesta del nervio mediano como la "velocidad de conducción sensorial" (Ghasemi-Rad et al., 2014).

**Examen de electroneuromiografía [EMG].** La EMG valora los cambios patológicos en los músculos inervados por el nervio mediano, normalmente el músculo abductor corto del pulgar. Los exámenes de electrodiagnóstico pueden excluir otras afecciones, como la polineuropatía y la radiculopatía, y medir la gravedad del STC (Wiperman y Goerl, 2016). La electromiografía consiste en introducir una aguja en un músculo inervado por el nervio que se va a evaluar y registrar posteriormente la actividad eléctrica (Guerra et al., 2016).

La electromiografía y los estudios de conducción nerviosa se pueden considerar si el diagnóstico es inseguro, y si se está considerando la cirugía (Burton et al., 2014).

Los estudios por imagen son más comunes, entre ellos se pueden encontrar los siguientes:

**Radiografía [RX].** La radiografía simple tiene un papel reducido en el diagnóstico del STC, ya que no puede revelar la parte de tejido blando del túnel carpiano. No obstante, puede ser útil en los casos asociados a estenosis ósea, fractura y calcificación de los tejidos blandos. Por lo tanto, no debe indicarse a menos que existan antecedentes de traumatismo en la mano o limitación de la amplitud de movimiento de la muñeca (Ghasemi-Rad et al., 2014).

**Ecografía.** La ecografía es dependiente del operador y del material. Las formas iniciales, el nervio mediano, puede conservar una morfología natural. Sin embargo, un nervio mediano de aspecto normal no descarta el STC.

La ecografía puede ayudar a hacer un diagnóstico etiológico por el análisis morfológico del contenido. La zona del nervio mediano se determina mejor en la ecografía a nivel del radio distal o del hueso pisiforme, que se considera el lugar del túnel carpiano proximal y el lugar previsto para el máximo edema del nervio. Si se parte de una forma elíptica, el área del nervio en el túnel carpiano proximal debería ser mayor de 10 mm (Chammas et al., 2014).

**Resonancia magnética [RM].** La RM ofrece una buena imagen de los tejidos blandos. Esto hace que la RM sea la opción óptima cuando se trata de estudiar el STC en detalle (Ghasemi-Rad et al., 2014). La RM proporciona

información anatómica en vez de detalles sobre la disfunción nerviosa. Aunque es una técnica cara, muchos pacientes la prefieren. Por estos motivos, no es aconsejable utilizar la RM en el diagnóstico del STC (Zamborsky et al., 2017; Ghasemi-Rad et al., 2014).

**Ultrasonografía [US].** La importancia del ultrasonido como herramienta de diagnóstico en la evaluación del STC está relacionado con el hecho de que puede medir con eficacia el engrosamiento del nervio mediano, el aplanamiento del nervio dentro del túnel y el arqueamiento del retináculo flexor (Zamborsky et al., 2017).

Es posible adquirir una imagen de alta calidad de los nervios periféricos y la fascia, también es capaz de identificar cambios en la vascularización perineural e intraneural del nervio mediano en el STC idiopático (Ghasemi-Rad et al., 2014).

La precisión diagnóstica de las diferentes pruebas para el STC varía ampliamente, estas pruebas son complejas y costosas, sin embargo, en combinación existe la probabilidad de dar resultados precisos. Con respecto a la sensibilidad y especificidad de cada prueba para el diagnóstico del STC se puede observar en la Tabla 5.



**Tabla. 5** *Sensibilidad y especificidad de los diagnósticos médicos para el STC*

Estudio/Examen	Sensibilidad (%)	Especificidad (%)	Autor/es
Estudios de conducción nerviosa [ECN]	56-85	94	Ghasemi-Rad et al (2014)
Examen de electroneuromiografía [EMG]	80-90	95	Padua et al (2016)
	56-85	94-99	Wipperman y Goerl (2016)
Resonancia magnética [RM]	63-83	78-80	Calandruccio y Thompson (2018)
	96	33-38	Zamborsky et al (2017)
Ultrasonografía [US]	82	92	Calandruccio y Thompson (2018)
	67	97	Zamborsky et al (2017)
	43-57	95	Ghasemi-Rad et al (2014)
Fuerza y atrofia tenar	12-16	90-94	Wipperman y Goerl (2016)
	4-28	82-99	Ghasemi-Rad et al (2014)
	16	90	LeBlanc y Cestia (2011)

Elaboración propia con información de Calandruccio y Thompson (2018). Zamborsky et al. (2017). Padua et al. (2016). Wipperman y Goerl (2016). Ghasemi-Rad et al. (2014). LeBlanc y Cestia (2011).

**1.1.14.2 Diagnóstico fisioterapéutico.** Debe realizarse una exploración completa de toda la extremidad superior, incluidos el cuello, el hombro, el codo y la muñeca, para excluir otras causas. La mayoría de los pacientes con el STC inicial, de leve a moderado, no presentarán hallazgos en la exploración física. Sin embargo, la inspección inicial de la mano y la muñeca puede proporcionar indicios de factores precipitantes, como signos de lesión o cambios artríticos. Sin embargo, estas pruebas son sencillas de realizar, y una combinación de resultados positivos aumenta la probabilidad del STC (Wipperman y Goerl, 2016).

**Signo de Tinel.** Se efectúa mediante una ligera percusión sobre la muñeca del paciente utilizando los dedos índice y medio o con un martillo de reflejos en

la región volar de la muñeca (Guerra et al., 2016), y si es positiva, provoca parestesias en los dedos inervados por el nervio mediano, como el pulgar, el segundo y el dedo medio, y la cara radial del dedo anular (Zamborsky et al., 2017).

**Signo de Phalen.** Se le pide al paciente que flexione la muñeca y la conserve en esa posición durante 60 segundos (Zhang et al., 2020). La prueba es positiva si, durante la flexión activa máxima de la muñeca durante 1 minuto [codo extendido], surgen parestesias o dolor en la distribución del nervio mediano. Se registra el tiempo de aparición de los síntomas [en segundos] (Chammas et al., 2014).

Sin embargo, LeBlanc y Cestia (2011) describen que la maniobra de Phalen, y el signo de Tinel, cuando existe presencia de atrofia tenar y precedentes de parestesias nocturnas, tienen poco valor diagnóstico en comparación con otros antecedentes y hallazgos de la exploración.

**Signo de Flick.** El paciente luego de despertarse con dolor nocturno sacude la mano o mueve la muñeca, y esto genera alivio del dolor o malestar, se le conoce como signo de Flick (LeBlanc y Cestia, 2011). También se le puede simplemente preguntar al paciente si alivia o no los síntomas que le despiertan por la noche con el movimiento de las manos (Ghasemi-Rad et al., 2014).

**Maniobra de Phalen Inverso.** También conocida como prueba de extensión de la muñeca (Ghasemi-Rad et al., 2014). Se le pide al paciente que mantenga activamente los dedos y la muñeca durante 1 minuto, es positiva si se producen hormigueos y parestesias en la distribución del nervio mediano (Guerra et al., 2016).

**Prueba de Abducción del Pulgar.** Evaluar de forma aislada la fuerza del músculo abductor corto del pulgar [pollicis brevis], innervado únicamente por el nervio mediano. Pedir al paciente que sitúe la mano con la palma hacia arriba y que levante el pulgar de forma perpendicular a la palma. Ejercer una presión hacia abajo sobre el pulgar para evaluar la fuerza muscular. Se debe esperar una resistencia completa a dicha presión. La debilidad se relaciona con el STC (Seidel et al., 2011).

**Prueba de Durkan.** La prueba de Durkan se realiza mediante la compresión manual del túnel carpiano durante 30 segundos, según la descripción original y se registra como resultado positivo si se asocia a la sensación de parestesias distales en toda la distribución del nervio mediano (Zhang et al., 2020).

Cabe recalcar que ninguna prueba aislada es suficiente para hacer un diagnóstico definitivo del STC (Calandruccio y Thompson, 2018). Cada una de ellas representan un valor de diagnóstico diferente en comparación con otras pruebas, como se indica en la Tabla 6.

**Tabla. 6** *Pruebas y técnicas diagnósticas fisioterapéuticas*

Signo	Sensibilidad (%)	Especificidad (%)	Autor/es
Signo de tinel	20-50	76-77	Calandruccio y Thompson (2018)
	48-73	30-94	Zamborsky et al (2017)
	38-100	55-100	Padua et al (2016)
	36-50	77	Wipperman y Goerl (2016)
	26-79	40-100	Chammas et al (2014)
	23-60	64-87	Ghasemi-Rad et al (2014)
Técnica de monofilamentos de Semmes-Weinstein [WEST]	59-72	59-62	Ghasemi-Rad et al (2014)
Signo de Phalen	68-70	73-83	Calandruccio y Thompson (2018)
	67-83	40-98	Zamborsky et al (2017)
	42-85	54-98	Padua et al (2016)
	57-68	58-73	Wipperman y Goerl (2016)
	67-83	47-100	Chammas et al (2014)
Signo de flick	93	96	Wipperman y Goerl (2016)
Maniobra de Phalen inverso	57	78	Ghasemi-Rad et al (2014)
Prueba de abducción del pulgar	29-65	65-80	Wipperman y Goerl (2016)
	65	65	LeBlanc y Cestia (2011)
Prueba de Durkan	87	90	Calandruccio y Thompson (2018)
	64	83	Ghasemi-Rad et al (2014)
Discriminación de dos puntos [Weber]	6-32	64-99	Ghasemi-Rad et al (2014)

Elaboración propia con información de Calandruccio y Thompson (2018). Zamborsky et al. (2017). Padua et al. (2016). Wipperman y Goerl (2016). Chammas et al. (2014). Ghasemi-Rad et al. (2014). LeBlanc y Cestia (2011).

**Boston Carpal Tunnel Questionnaire [BCTQ]**. se utiliza para evaluar la gravedad de los síntomas y la capacidad física. El BCTQ evalúa dos dominios del STC: los "síntomas" evaluados en una escala de once pasos; y el "estado

funcional" evaluado en una escala de ocho pasos. En cada ítem hay cinco respuestas posibles, y la puntuación de cada sección se calcula como la suma de las respuestas a los ítems individuales (Padua et al., 2011).

Se ha diseñado con preguntas de opción múltiple, para su aplicación se pide al paciente que conteste subrayando o marcando la respuesta que hace referencia a síntomas como parestesias, disestesias, dolor y disminución de la fuerza en las últimas dos semanas, en la cual la primera opción significa la ausencia del síntoma hasta llegar a la quinta opción que es la existencia severa del mismo (Andrade, 2013).

**DASH.** Es un cuestionario sobre discapacidades del brazo, el hombro y la mano [DASH] es un cuestionario de 30 preguntas que examina la capacidad del paciente para realizar determinadas actividades de las extremidades superiores. Se trata de un cuestionario de autoinforme en el que los pacientes pueden calificar la dificultad y la interferencia con la vida diaria en una escala de Likert de 5 puntos (Hudak, 1996).

**Fuerza y atrofia tenar.** La atrofia tenar normalmente ocurre sólo con el STC moderado y crónico, y se asocia más con otros síndromes de neuropatía y artritis carpo metacarpiana (LeBlanc y Cestia, 2011). La sensibilidad de la eminencia tenar debería ser normal en los pacientes con STC, puesto que está sujeta a la rama cutánea palmar del nervio mediano, que se ramifica proximalmente al túnel carpiano (Wipperman y Goerl, 2016).

Andrade (2013) menciona que, las alteraciones de las fibras motoras son hallazgos posteriores a la lesión del nervio mediano. La debilidad en los dedos se manifiesta, por ejemplo, en la dificultad para realizar maniobras de pinzamiento. Por lo tanto, Wipperman y Goerl (2016) describen una debilidad en la abducción y oposición del pulgar y la atrofia de la eminencia tenar puede ocurrir en el STC severo.

Existen exámenes de sensibilidad superficial. Los cuales se pueden aplicar al momento de la práctica clínica, entre estos están:

**Discriminación estática de dos puntos [Weber].** Otra prueba cuantitativa es la prueba de discriminación de dos puntos (Ghasemi-Rad et al., 2014). La falta de discriminación de dos puntos se manifiesta como la incapacidad de distinguir entre puntos separados por menos de 6 mm (Wipperman y Goerl, 2016). Esta mide la densidad de inervación de las fibras de adaptación lenta (Benavidez et al., 2019).

**Técnica de los monofilamentos de Semmes-Weinstein [WEST].** También denominada test sensorial cuantitativo de Weinstein, en la que se utiliza un conjunto de SWMF/WEST de cinco piezas y los filamentos se aplican a las pulpas de los dedos. Los resultados positivos de esta prueba se consideran un umbral superior a 2,83 en los dígitos D1-D3 [un resultado anormal]; normalmente se evalúan también D2 o D3 y la comparación con D5 puede mejorar la especificidad, ya que elimina los umbrales superiores a 2,83

debidosa la piel envejecida o callosa (Ghasemi-Rad et al., 2014).

### **1.1.15 Tratamientos.**

**1.1.15.1 Tratamiento médico.** En las guías de práctica clínica, se aconseja el tratamiento conservador para los casos leves y moderados, mientras que se recomienda un enfoque quirúrgico para los pacientes con STC grave (Hernández-Secorún et al., 2021).

En lo que respecta al tratamiento conservador las modalidades con mayor evidencia de beneficio suficiente para confirmar su eficacia son las siguientes; inyección de corticoides, la inmovilización mediante aparatos ortopédicos y la terapia con corticoides orales (Chammas et al., 2014; Calandruccio y Thompson 2018).

La intervención realizada mediante la inyección local de corticoides consiste en la reducción del volumen tenosinovial, con un efecto directo sobre el nervio mediano. El principal riesgo es la lesión del nervio mediano, que es muy dolorosa, con la sensación de una descarga eléctrica y el riesgo de desarrollar un déficit neurológico y dolor persistente. Otra complicación es el riesgo de desgarro del tendón (Chammas et al., 2014).

Con respecto a la inmovilización por medio de férulas se ha demostrado que la presión en el túnel carpiano aumenta con la extensión y flexión de la muñeca. Por lo tanto, la posición de la muñeca fijada a la férula debe estar en una

estricta posición neutra para disminuir la presión dentro de los canales. La férula ortopédica debe estar hecha a medida y ser adecuada para cualquier condición patológica coexistente (Chammas et al., 2014).

Huisstede et al. (2014) comentan que el enfoque quirúrgico preferido: es la cirugía abierta [con preferencia a la cirugía mini abierta, la percutánea con guía ecográfica, etc.] utilizando una incisión longitudinal, no extendida, bajo anestesia local. La herida debe cerrarse con suturas no reabsorbibles. Post la cirugía se debe centrarse en el cuidado de la cicatriz, el control del edema y la terapia de ejercicios [por ejemplo, ejercicios de deslizamiento de los tendones y los nervios].

**1.1.15.2 Tratamiento fisioterapéutico.** Se ha informado de cierta eficacia de los tratamientos CTS que utilizan modalidades de fisioterapia como terapia láser de baja potencia, estimulación nerviosa eléctrica transcutánea [TENS], ultrasonido terapéutico entre otros (Ouskouei et al., 2014).

**Ultrasonido terapéutico.** Es una terapia física que consiste en la aplicación de un dispositivo de cabeza redonda sobre la piel de la zona dolorosa para emitir ondas ultrasónicas que son absorbidas por el tejido conectivo subyacente, como los ligamentos y los tendones. La intervención puede variar en cuanto a la intensidad y la frecuencia de las ondas ultrasónicas, y la duración del tratamiento puede variar desde unos pocos días hasta meses (Page et al., 2013).



Duymaz (2012) brindan una dosificación con respecto a la terapia del ultrasonido, se sumergió el brazo del paciente hasta el codo en un recipiente con agua caliente y se administró la terapia con movimientos horizontales y longitudinales de la palma de la mano sobre la superficie palmar del túnel carpiano y el tercer dedo de la mano. El tratamiento con ultrasonidos se realizó durante cinco minutos por sesión utilizando corriente continua con una intensidad de 0,8 W/cm<sup>2</sup>. Las tres aplicaciones fueron realizadas por un fisioterapeuta una vez al día cinco veces a la semana durante un periodo de tres semanas.

**Estimulación nerviosa eléctrica transcutánea [TENS].** Es de las modalidades más utilizadas habitualmente en fisioterapia, se considera eficaz por una serie de mecanismos, como la inhibición de los nociceptores, el bloqueo de la transmisión del dolor a través de los nervios aferentes, el bloqueo simpático, el control de la puerta y la liberación de opiáceos endógenos (Koca et al., 2014).

Koca et al. (2014) brindan una dosificación con relación al TENS. Se utilizó un TENS convencional donde colocaron electrodos negativos en el ligamento carpiano y electrodos positivos en la zona palmar de la mano, con una capa de gel conductor aplicada en la zona. El dispositivo se ajustó a una frecuencia de impulsos de 100 Hz y a un período de estimulación de 80 ms. Cada sesión de TENS duró 20 minutos, y se completaron un total de 15 sesiones [5 por semana].

## **1.2 Antecedentes Específicos**

### **1.2.1 Definición.**

Boudier-Revéret et al. (2017) define que, dentro del ámbito de la intervención clínica conservadora, la movilización neurodinámica se ha empleado desde la década de 1990 para tratar las neuropatías compresivas. Shacklock (2007) propuso que la movilización neurodinámica del sistema nervioso periférico puede resultar beneficiosa al inducir respuestas tanto mecánicas como fisiológicas dentro y alrededor del nervio tratado.

La neurodinámica clínica es la integración seria de la mecánica y la fisiología del sistema nervioso en el tratamiento manual de los trastornos musculoesqueléticos, mediante deslizamientos de las estructuras nerviosas en conjunto con movimientos de cualquier segmento corporal para la disminución de dolor, mediante la unión de la fisiología y la mecánica del sistema nervioso (Shacklock, 2007).

Otra definición de la neurodinámica solamente que por parte de Butler (2005) comenta que es una ciencia de las relaciones entre la mecánica y la fisiología del sistema nervioso. En pocas palabras, es la evaluación y el tratamiento de la salud física del sistema nervioso. Al igual que una articulación se mueve y un músculo se estira, el sistema nervioso también tiene propiedades físicas a través de la palpación del nervio y la prueba neurodinámica.

### **1.2.2 Pruebas neurodinámicas.**

Las neuropatías por atrapamiento, como el STC y la radiculopatía cervical, contribuyen a la carga socioeconómica de las dolencias musculoesqueléticas relacionadas con el trabajo y los costes asociados. Las neuropatías por atrapamiento también se relacionan con el dolor intenso, la depresión y las limitaciones funcionales (Koulidis et al., 2019).

El dolor neuropático periférico [DNP] definido como un dolor que surge como resultado directo de una lesión o enfermedad que afecta al componente somatosensorial del sistema nervioso periférico (Fernández-de-las-Peñas et al., 2015).

Los fisioterapeutas utilizan ciertas pruebas neurodinámicas para los miembros superiores para así evaluar la integridad del sistema nervioso periférico y el dolor neuropático. Las pruebas neurodinámicas se utilizan con frecuencia en el diagnóstico de pacientes con sospecha de neuropatías por atrapamiento. Estas pruebas están diseñadas para alargar el tejido nervioso, aumentando así la tensión en las estructuras neurales. La justificación del uso de las pruebas neurodinámicas es que se consideran capaces de detectar el aumento de la mecanosensibilidad nerviosa asociado a estas afecciones (Nee et al., 2012; Koulidis et al., 2019).

Las pruebas neurodinámicas son una herramienta clínica importante y ampliamente utilizada; por lo tanto, los clínicos deben conocer las respuestas normales. Tanto los individuos sintomáticos como los asintomáticos pueden tener

una respuesta sintomática o sensorial, respectivamente, a las pruebas neurodinámicas y a la adición o supresión del movimiento de segmentos distantes durante la prueba. Entre las pruebas más frecuentes se encuentran la elevación de la pierna recta o la prueba de desplome para pacientes con dolor irradiado en la espalda o la pierna, o las pruebas neurodinámicas de las extremidades superiores [ULNT] para pacientes con dolor irradiado en el cuello o el brazo. En este caso se revisarán las *ULNT's* (Covill y Petersen, 2012; Baselgia et al., 2017).

Por lo tanto, Shacklock (2007) define a la neurodinámica específica: como los efectos locales de los diversos movimientos corporales sobre el sistema nervioso de manera que sea específico para cada región.

**1.2.2.1 Clasificación de las pruebas neurotensiles.** La prueba de tensión del plexo braquial o prueba de Elvey, también conocida como prueba de tensión del miembro superior, está diseñada para someter a tensión las estructuras neurológicas del miembro superior. Estas pruebas fueron descritas por Elvey y de ahí que se conozcan también como prueba de Elvey, pero se denominan más comúnmente como *ULNT's* (Magee, 2021; Elvey, 2005).

Nee et al. (2012) brindan una clasificación acerca de las *ULNT's*, se clasifica según el nervio al cual se quiere hacer revisión. La *ULNT1* y *ULNT2* se basan para el nervio mediano, la *ULNT Radial* para el nervio radial y la *ULNT Ulnar* para el cubital.

**1.2.2.2 Pruebas neurotensiles.** Es importante saber que, durante la flexión de la muñeca, este movimiento genera una disminución de la tensión a nivel del nervio mediano, mientras que en la extensión este tiende a aumentar la tensión del nervio. Sin embargo, al momento de realizar una flexión de muñeca esta genera un aumento de la presión del túnel carpiano sobre el nervio, donde probablemente se produzca una isquemia en los pacientes como el síndrome. Los valores al momento de hacer una flexión de muñeca en un paciente con el STC pueden llegar hasta los 40-50 mmHg en el túnel carpiano (Shacklock, 2007).

Así mismo durante la desviación radial esta tiende a genera un aumento de la tensión al nivel del codo, y disminuye en la muñeca. Sin embargo, si bien en la desviación radial existe una disminución a nivel de tensión, al momento de generar una desviación cubital esta tiende a generar un aumento de la tensión del nervio (Shacklock, 2007).

Esto lleva a las pruebas neurodinámicas de los miembros superiores o bien conocidas como los *Upper-Limb Neurodynamic Tests [ULNT's]* donde se emplean una serie de movimientos para aplicar fuerzas mecánicas a una parte del sistema nervioso. Las *ULNT's* también cargan los tejidos no neuronales. Por lo tanto, cuando los mecanismos centrales del dolor no son la razón principal de la experiencia de dolor de un paciente, una respuesta de *ULNT's* podría estar relacionada con la sensibilidad del tejido neural o no neural (Nee et al., 2012).

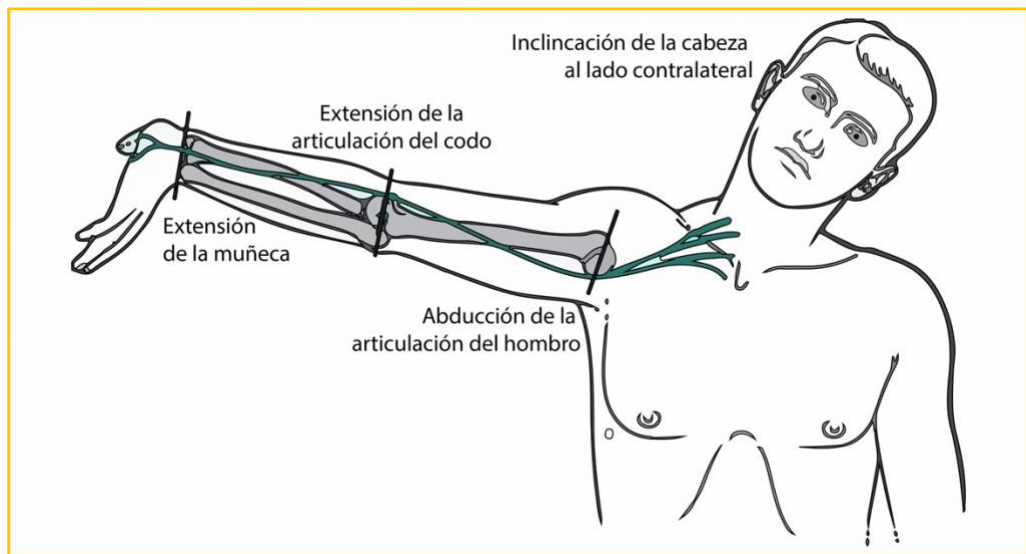
La *ULNTI* hace hincapié en la tensión sobre el nervio mediano, como demuestran los estudios anatómicos además de ser la prueba más adoptada en la clínica, dado la tensión en la realización de la *ULNT* tendremos una distribución del dolor normal del nervio mediano (Vanti et al., 2011). [ver Figura 20]

Shacklock (2007) hace hincapié en que antes de comenzar es importante posicionar al paciente y tener la posición adecuada como fisioterapeuta. De primero el paciente se debe posicionar en decúbito supino, con ambos brazos a los lados, el hombro en la orilla de la camilla, posición recta, sin almohadas. La posición del fisioterapeuta, de pie mirando en dirección cefálica y paralela al paciente con la cadera proximal a la cama. El pie proximal se coloca en frente. Luego de esto ya se puede realizar la prueba según Butler (2005) con los siguientes movimientos:

- Posición inicial. Observe el pulgar y las puntas de los dedos del paciente apoyados, además de parte del peso del brazo tomado sobre el muslo del terapeuta.
- Abducción del hombro hasta el inicio de los síntomas, o la tensión del tejido, o aproximadamente 100 grados.
- Extensión de la muñeca. Asegúrese de que la posición del hombro se mantiene estable.
- Supinación de la muñeca, de nuevo asegurándose de que la posición del hombro se mantiene estable.
- Rotación externa del hombro, hasta la aparición de los síntomas o hasta

que los tejidos se tensen un poco.

- Extensión del codo hasta la aparición de los síntomas.
- Flexión lateral del cuello contralateral, asegurándose de que es todo el cuello y no sólo la columna cervical superior.
- Se mantiene la flexión lateral del cuello. Esto debería facilitar la aparición de los síntomas.



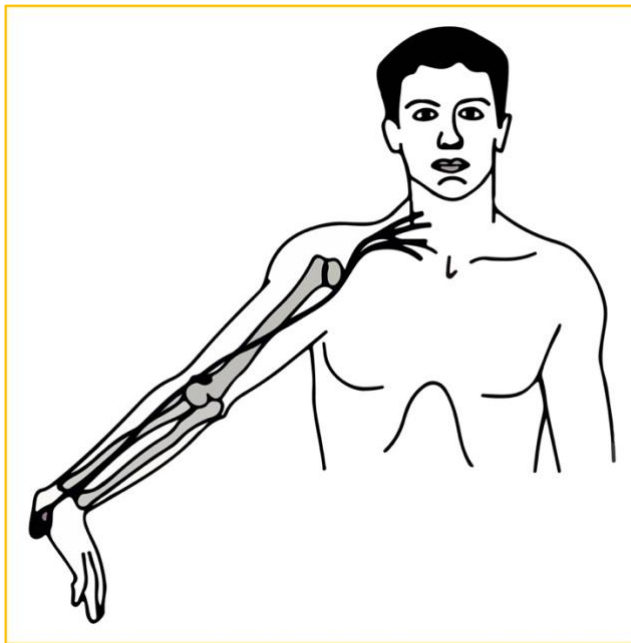
*Figura 20. Prueba neurodinámica ULNT1*

*Tomado de von Lanz y Wachsmuth, 1959.*

La sintomatología más común se puede dar en: tirantez en la parte delantera del codo, que se extienden a los tres primeros dedos. A veces se producen hormigueos en la distribución del nervio mediano. Estos síntomas suelen aumentar con la flexión lateral contralateral y, con menos frecuencia, se reducen con la flexión lateral ipsilateral de la columna cervical. Ocasionalmente, puede producirse una sensación de tirantez en la cara anterior del hombro.

Koulidis et al. (2019) dicen que la *ULNT1* se considera positiva cuando la prueba presenta solamente uno solo de los siguientes criterios:

- I) Se reproduce los síntomas del paciente
- II) Diferencia de lado a lado en la extensión del codo superior a 10 grados
- III) Existe un aumento de los síntomas de flexión lateral del cuello contralateral o disminución de los síntomas de flexión lateral ipsilateral



*Figura 21. Prueba neurodinámica ULNT2*

*Tomado de Nee et al., 2012.*

La otra variación para la prueba neurodinámica para el nervio mediano es la *ULNT2* [ver Figura 21], se realiza los siguientes movimientos:

- Depresión de la cintura escapular
- Extensión del codo
- Rotación externa del hombro y antebrazo en supinación



- Extensión de la muñeca/dedos
- Abducción del hombro
- Flexión lateral cervical
- Liberar la depresión de la cintura escapular
- Liberar la extensión de la muñeca

### **1.2.3 Clasificación neurodinámica.**

Coppieters y Nee describen que existen dos técnicas aplicadas a la neurodinámica, entre ellas están la técnica de tensión y la de deslizamiento (Jull et al., 2015, pp.289-290).

**1.2.3.1 Técnicas de tensión.** En la técnica de tensión, el deslizamiento del nervio se obtiene moviendo una o varias articulaciones de forma que se alargue el lecho nervioso. Sin embargo, Shacklock (2007) nos dice que una técnica de tensión es una prueba neurodinámica que produce un aumento de la tensión en una estructura neural. Se basa en la viscoelasticidad natural del sistema nervioso y que no supera el límite elástico. Por lo tanto, la técnica no causa daños y, si se practica con suavidad, puede mejorar las funciones viscoelásticas y fisiológicas neurales.

**1.2.3.2 Técnicas de deslizamiento.** Una técnica de deslizamiento consiste en una alternancia de movimientos combinados de al menos dos articulaciones en la que un movimiento alarga el lecho nervioso, aumentando así la tensión del nervio, mientras que el otro movimiento disminuye simultáneamente la longitud

del lecho nervioso, lo que descarga el nervio. Shacklock (2005) nos define también que el deslizamiento es una maniobra neurodinámica cuyo fin es producir un movimiento de deslizamiento de estructuras neurales en relación con los tejidos adyacentes.

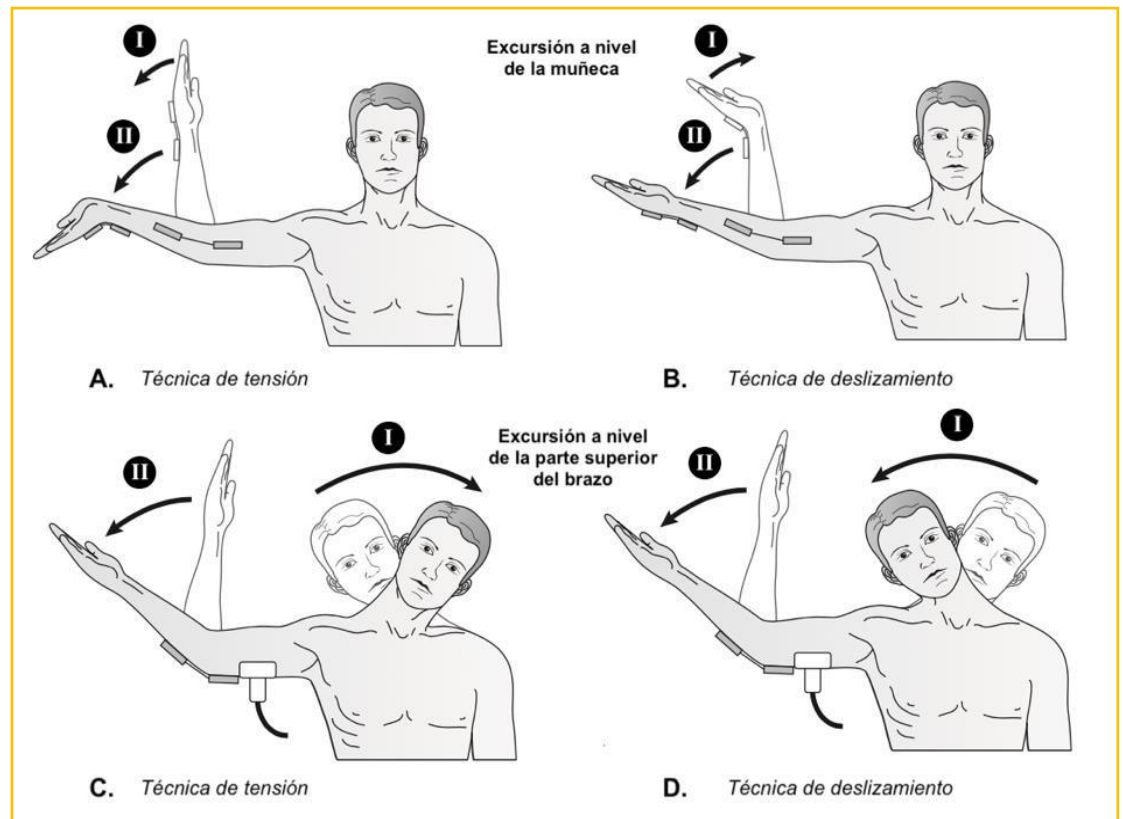


Figura 22. Técnicas de tensión y deslizamiento.

La figura representa las diversas maneras de realizar las técnicas de tensión y deslizamiento. Tomado de Jull et al., 2015.

Sin embargo, el ejemplo de una técnica de tensión y de la correspondiente técnica de deslizamiento para el nervio mediano en la muñeca se muestra en la Figura 22 A, B. Mientras que cuando se agrega la del segmento de la parte superior del brazo en el deslizamiento el movimiento que alarga la longitud del lecho nervioso [II] se contrarresta con otro movimiento que reduce la longitud del lecho nervioso [I] como se muestra en la Figura 22, D [I y II]. Para las técnicas de

tensión estas aumentan la longitud del lecho nervioso, por los dos movimientos representados en la Figura 22, C [I y II].

#### **1.2.4 Funciones mecánicas del nervio.**

Shacklock (2007) comenta que el sistema nervioso dispone de una capacidad innata para moverse y soportar las fuerzas mecánicas que se generan en los movimientos cotidianos. Esta capacidad es esencial en la prevención de lesiones y disfunciones. Para que el sistema nervioso se mueva con total normalidad, debe desempeñar con éxito tres funciones mecánicas principales: soportar la tensión, deslizarse en su contenedor y poder comprimirse. En última instancia, todos los acontecimientos mecánicos del sistema nervioso se producen a partir de estas tres funciones, de modo que los acontecimientos mecánicos más complicados que se producen durante el movimiento humano no son más que una combinación de tensión, deslizamiento y compresión.

**1.2.4.1 Tensión.** El principal acontecimiento mecánico en el sistema nervioso es la generación de tensión. Al estar los nervios unidos a cada extremo de su contenedor, los nervios se alargan por el alargamiento del contenedor, que, como se ha dicho, se comporta como un telescopio. Las articulaciones son un lugar fundamental en el que los nervios se alarguen. La principal protección de los nervios al exceso de presión es el perineuro [capa intermedia]. También es importante tener en cuenta que, al estirar un nervio, se puede bloquear el flujo sanguíneo porque el calibre del nervio disminuye y, aunque las arterias también tienen un componente elástico, éste es menor que el de los nervios, el perineuro

permite que los nervios periféricos soporten aproximadamente un 18-22% de tensión antes de llegar al fallo (Shacklock, 2007).

**1.2.4.2 Deslizamiento de los nervios.** Otra de las grandes características del sistema nervioso es la capacidad de deslizamiento, tanto longitudinal como transversal. Los nervios se mueven hacia el punto de máxima tensión para equilibrarse a lo largo del tracto neural. Si esta función falla, se produce un atrapamiento.

En el deslizamiento longitudinal los nervios permiten deslizarse por el gradiente de tensión del tejido hacia la parte en la que se inicia la elongación. De este modo, la tensión se distribuye a lo largo del sistema nervioso de forma más uniforme, en lugar de acumularse demasiado en un lugar concreto (Shacklock, 2007).

El deslizamiento transversal también es fundamental porque ayuda a disminuir la tensión y la presión sobre los nervios. El deslizamiento transversal se efectúa de dos maneras. La primera permite que los nervios tomen el curso más corto entre dos puntos cuando se aplica la tensión. Esto es particularmente importante en lugares donde el movimiento transversal es una parte clave de la biomecánica local del nervio. El segundo medio por el que se produce el movimiento transversal es cuando los nervios están sometidos a la presión lateral de las estructuras vecinas, como los tendones y los músculos. La presión lateral inducida por el movimiento de los tendones flexores hace que el nervio mediano de la muñeca se deslice transversalmente fuera de su posición de

reposo (Shacklock, 2007).

**1.2.4.3 Compresión.** La tercera función mecánica primaria es la compresión del sistema nervioso. Dado que las estructuras neuronales pueden sufrir muchas disfunciones, que incluye cambios de forma según la presión ejercida sobre estas. El ejemplo más común de un evento clínico es la compresión ejercida por la interfaz mecánicas al momento de la flexión de la muñeca, debido a que el nervio mediano se presiona [Signo de Phalen]. En estos casos, el hueso y el tendón en combinación con el músculo y fascia ejercen presión en el nervio. El gradiente de presión durante la compresión del sistema nervioso se desplaza efectivamente hacia abajo (Shacklock, 2007).

### **1.2.5 Efectos terapéuticos.**

Ortega-Santiago et al. (2012) demostraron que durante la movilización neural con el enfoque clínico para el tratamiento del STC, se informó que existe un mayor y más rápido alivio de dolor, disminución de la latencia distal sensitiva, y mejora funciones como el agarre por pellizco.

Ballester-Pérez et al. (2017) informaron que hubo un mayor alivio de dolor en los pacientes sometidos a técnicas de movilización neural.

Solanki y Samuel (2015) de igual manera remarcan que el efecto terapéutico más marcado es la reducción del dolor y agrega que mejora significativamente la amplitud de movimiento esto en grupos tratados con movilizaciones

neurodinámicas.

Mohamed et al. (2016) examinaron el efecto de las técnicas neurodinámicas no sólo sobre el dolor y la amplitud de movimiento, sino también sobre la función de la mano, los síntomas subjetivos y la conducción nerviosa. Sólo el grupo en el que las técnicas neurodinámicas fueron la única intervención terapéutica se observó una mejora estadísticamente significativa en cuanto a la sensibilidad, las parestesias, la fuerza, los despertares nocturnos, el hormigueo, el dolor, la amplitud de movimiento, y la función.

#### **1.2.6 Indicaciones.**

Coppieters y Nee (2015) describen que la neurodinámica es un proceso que se produce entre el sistema nervioso y los tejidos circundantes: músculos, fascias, huesos, ligamentos, cápsulas, tendones, vísceras, etc., por lo que se mostrarán las indicaciones y contraindicaciones de esta técnica.

La indicación de movilizar el sistema nervioso o sus estructuras circundantes dependerá de muchos factores, como los mecanismos de dolor que estén en funcionamiento, los antecedentes, la gravedad y la "irritabilidad" de la afección, las fases de curación de los tejidos, las patologías asociadas, los signos y síntomas y los resultados de las investigaciones técnicas (Coppieters y Nee, 2015).

Elvey (2005) indica ciertas indicaciones a tomar para la movilización estas son:  
Una disfunción del movimiento activo relacionada con la falta de cumplimiento de

un nervio específico; una disfunción del movimiento pasivo que se correlaciona con la disfunción activa; una prueba neurodinámica positiva; una respuesta anormal a la palpación del nervio; signos de una disfunción musculoesquelética que indicaría que la causa del trastorno neurogénico respondería a la fisioterapia; y una postura de protección que acorta el curso anatómico del nervio afectado.

### **1.2.7 Contraindicaciones.**

Coppieters y Nee (2015) nos definen que dentro de las contraindicaciones de la neurodinámica está: que no siempre exista una postura protectora, especialmente si la neuropatía se asocia con un dolor mínimo como por ejemplo en los trastornos neurogénicos, el paciente suele adoptar una postura de protección, por ejemplo, elevación de la cintura escapular, aducción del hombro y flexión del codo. La postura adoptada acorta el trayecto anatómico de los tejidos neurales afectados a través de la extremidad superior.

Lesiones sinistras que ocupan espacio [estenosis del conducto vertebral] o de enfermedades sistémicas para las que los ejercicios neurodinámicos están contraindicados. Los criterios pueden tener mérito porque recuerdan a los clínicos los elementos potencialmente útiles a los que deben prestar atención antes de aplicar las técnicas neurodinámicas (Coppieters y Nee, 2015).

El problema es inestable, hipersensible, irritable o cuando exista una patología o fisiopatología que pueda evocarse con la prueba o tratamiento neurodinámico (Shacklock, 2007).

## **Capítulo II**

### **Planteamiento del Problema**

En este capítulo se expone el planteamiento del problema y la justificación; la problemática se ve enfrentada en la revisión bibliográfica y con ello se brinda el porqué de la presente investigación bibliográfica.

Basado en los resultados se determinará la solución al problema descrito.

#### **2.1 Planteamiento del Problema**

El síndrome del túnel del carpo [STC] es una condición producida por el aumento de presión sobre el nervio mediano a nivel de la muñeca. Se puede derivar también por el uso de posturas prolongadas, en condiciones extremas de flexión o extensión de la muñeca, un uso repetitivo de los músculos flexores junto con la exposición a las vibraciones, lo cual son factores determinantes al momento de diagnosticar el STC (Almejo, 2014).

Assmus et al. (2015) describen que el STC se caracteriza por la aparición de múltiples trastornos sensoriales y motores. En el caso de las neuropatías periféricas, a menudo se utilizan los términos síndrome de compresión nerviosa o síndrome de atrapamiento.



Sin embargo, Zamborsky et al. (2017) define que, en el STC la presión en la muñeca puede aumentar drásticamente hasta unas 8-10 veces más que la presión normal, que es alrededor de unos 2-10 mm de Hg. La presión durante la flexión y extensión de la muñeca respectivamente provoca la compresión isquémica en el nervio mediano (Huisstede et al., 2018).

Por otro lado, la compresión del nervio se produce a través de los tejidos circundantes, donde se provoca su atrapamiento, lo que puede resultar en una movilidad nerviosa limitada. En condiciones fisiológicas, el nervio se desliza hacia los tejidos circundantes tanto longitudinal como transversalmente, lo que permite su adaptación a los cambios en la longitud del lecho nervioso a lo largo de los movimientos de las extremidades. Este mecanismo de adaptación asegura un rango de movilidad adecuado de las extremidades y protege el nervio de la tensión y el estiramiento excesivos (Park, 2017).

Cabe mencionar que, del Barrio et al. (2016) describen de forma general que se considera que entre el 3,8 y el 4,9% de la población lo presenta, de igual manera los trabajadores que representan un mayor riesgo es un porcentaje, es del 15-20% [aquellos que requieren movimientos repetitivos de muñeca y dedos como mecanografiar, amamantar y limpiar], siendo más habitual en mujeres que en varones donde el pico más alto de prevalencia se localiza entre los 50 y los 59 años. Otra revisión bibliográfica refiere que el STC ocurre con mayor frecuencia entre los 40 y 60 años y afecta diez veces más a las mujeres que a los hombres (Cirakli et al., 2018).

Además, Zamborsky et al. (2017) mencionan diferentes enfermedades secundarias que ocasionan el STC como: la artritis reumatoide, tuberculosis, lupus eritematoso sistémico, la gota

o el hipotiroidismo, es necesario resaltar las 2 enfermedades que inciden más en el STC, tales como la diabetes y el embarazo. Sin embargo, no solamente está relacionada con las distintas afecciones ya mencionadas, sino también por diferentes enfermedades ocupacionales, entre ellas, carniceros, mecanógrafos, músicos y deportistas.

El Departamento de Salud y Servicios Humanos de Estados Unidos, realizó un estudio a trabajadores de distintas profesiones, en el mismo se estableció una única definición de caso del STC, la incidencia del STC fue de 4 por cada 100 personas. Los datos reflejan que en los Estados Unidos existe una prevalencia del 1-5% en la población general, y del 5-21% en la población trabajadora. La tasa de incidencia del STC en trabajadores del estado de Washington se localiza entre los rangos de 0.8 a 14.8 por cada 1000 personas, la cual varía según la clasificación ocupacional (Dale et al., 2013).

En los estudios más recientes en Suiza, se reportó prevalencias del STC tanto por clínica como confirmado por pruebas neurofisiológicas del 3% y 2.1% en hombres de la población en general (Huisstede et al., 2014). En Latinoamérica estudios realizados en Colombia, se registró que está es la causa número uno de imposibilidad laboral con un 30% de los casos en este país (Palencia, 2013), la Revista Médica de Costa Rica y Centroamérica declaran una prevalencia de 50 casos, por cada 1000 habitantes en la población general (Hidalgo, 2012).

Hoy en día en Guatemala el STC, está teniendo una incidencia cada vez más elevada, esto es debido al crecimiento de la tecnología y a los trabajos que demandan movimientos repetitivos de la mano y muñeca tanto extensores como flexores; esto causa un costo económico de forma directa o indirecta para los trabajadores como para los empresarios.

Desafortunadamente en Guatemala no se cuentan con registros estadísticos acerca de esa patología.

Según estudios refieren el uso de la movilización neurodinámica como tratamiento conservador, con el deslizamiento neural que ayuda a la movilización nerviosa en relación con los tejidos musculo esqueléticos. El efecto biomecánico del tratamiento restauraría la movilización neural al disminuir el edema y la adherencia en el túnel carpiano. Existen ciertos efectos neuromoduladores de las técnicas de movilización neural, como la disminución de la nocicepción del nervio mediano; reducción de sustancias algógenas y proinflamatorias (Ballester-Pérez et al., 2017).

La neurodinámica se ha definido como una técnica donde teóricamente debería restablecer el equilibrio dinámico entre el nervio y los tejidos circundantes, lo que a su vez debe mejorar las relaciones anatómicas y la función fisiológica del nervio. Sin embargo, las ventajas hipotéticas de aplicar las técnicas neurodinámicas en STC incluyen la reducción del edema y la adhesión, la mejora del suministro de sangre y la nutrición nerviosa, la mejora del transporte axonal y la conducción nerviosa y la reducción del dolor asociado con la isquemia (Wolny y Linek, 2018).

Por lo tanto, en esta investigación se formula la siguiente pregunta de investigación:  
¿Cuáles son los efectos fisiológicos de la neurodinámica en la intervención del manejo del dolor en pacientes femeninos de 45 a 60 años con síndrome de túnel del carpo?

## 2.2 Justificación

En el artículo que publicó García et al. (2014) se menciona que el STC es más frecuente en profesionales y en la mano dominante y está conjuntamente relacionada con diferentes afecciones tales como: lesiones ocupantes del espacio, enfermedades del tejido conectivo, etc.

En general, alrededor del 3,8% de las personas que se quejan de dolor, falta de respuesta y sensación de picazón en las manos presentan STC. En estudios internacionales demuestran que la incidencia y prevalencia en los países desarrollados parece similar a Estados Unidos [por ejemplo, la incidencia en los Países Bajos es de aproximadamente 2.5 casos por 1,000 pacientes al año; el Reino Unido tiene una prevalencia de 70 a 160 casos por cada 1,000 personas]. En México, la prevalencia es de 3.4% en mujeres y 0.6% en hombres, mientras que la incidencia es de 99 por cada 100,000 personas al año (Almejo, 2014).

La magnitud de esta enfermedad es de suma trascendencia debido a que el STC provoca ausencia laboral, el tiempo medio óptimo para el proceso de rehabilitación produce una incapacidad transitoria de aproximadamente 60 días, hasta la remisión del dolor o ya sea la recuperación funcional (Rodríguez et al., 2012, p. 7).

Nuestras manos tienen diversas funciones, esto incluye las actividades de la vida diaria junto con el desempeño laboral. Debido al STC estas funciones pueden verse restringidas. El dolor, la reducción en la fuerza de prensión y parestesias de los dedos, que a su vez ocurren secundariamente al deterioro de las funciones nerviosas del nervio mediano, esto puede tener un efecto negativo en la calidad de vida de un individuo (Kim, 2015).

Se debe tener en cuenta que los que sufren de STC se quejan por tener síntomas persistentes que incluyen hiperestesia, torpeza y pérdida de destreza y fuerza de pellizco. A menudo sufren dolor de tipo “quemante” y tienen exacerbaciones del dolor por la noche o cuando usan su mano. A lo cual el ciclo de sueño se puede ver afectado, dado que la naturaleza del dolor empieza en un horario nocturno (Bartkowiak et al., 2019).

Fernández et al. (2015) habla sobre la carga social que el túnel del carpo puede llegar a afectar en la vida de las personas con STC, donde en 6 años la pérdida de ingresos por esta patología asciende hasta los Q. 351,000 a Q. 694,200. Tanto por la incapacidad laboral, o los altos costos demandantes de los diversos tratamientos. El costo médico en Estados Unidos es un estimado de 2,000 millones de dólares por año, esto principalmente secundario a las intervenciones quirúrgicas.

Existen diversos tratamientos fisioterapéuticos para el manejo del STC, donde su objetivo es reducción del edema y dolor, prevención indirectamente de un mayor daño irreversible del nervio, y también evitar la cronificación de la enfermedad (Sim et al., 2018).

Algunos métodos consisten en la utilización de las siguientes modalidades: estimulación eléctrica transcutánea [TENS], láser, ultrasonido, fonoforesis, parafina etc. Es necesario resaltar que el tratamiento del STC solamente puede ser efectivo cuando la exposición a los factores ergonómicos de riesgo se reduce o son eliminados. La *American Academy of Orthopaedic Surgeons* [AAOS], (2016) describe que la modalidad de la Neurodinámica tantocomo el tratamiento conservativo es más recomendado en el STC en grados leve y moderado.

Sin embargo, existe una modalidad no conservativa tal y como es la cirugía. Se aplica en casos donde la afección produce respuestas negativas a terapias conservadoras (Calandruccio y Thompson, 2018). Al someterse a una cirugía se basa en la gravedad de los síntomas: dolor y entumecimiento son los principales síntomas para tomar en cuenta al momento de una cirugía. La atrofia de los músculos del pulgar y el entumecimiento constante se puede recomendar una cirugía para la prevención ante daños irreversibles (AAOS, 2016).

Ballestero-Pérez explica que uno de los principales síntomas es el dolor nocturno y parestesias, sin embargo, en casos más crónicos se encuentra la atrofia muscular de la eminencia tenar. Por lo tanto, cuya tendencia a convertirse en pacientes crónicos tiene un impacto económico debido a las ausencias laborales y los tratamientos quirúrgicos necesarios para mejorar la condición (Ballestero-Pérez et al., 2017).

Por otro lado, Oskouei et al. (2014) describen la maniobra de la neurodinámica como: “Una serie de movimientos terapéuticos activos y pasivos destinados a restaurar las propiedades mecánicas normales del nervio en posturas comunes y durante los movimientos de las extremidades” (p.2).

Los ejercicios de deslizamiento de tendones y nervios reducen la adherencia de los nervios, dispersan los fluidos adicionales y aumentan la vascularización neural al optimizar el movimiento de los nervios y tendones en el túnel (Sim et al., 2018). Además, Bartkowiak et al. (2019) describe que los ejercicios de neurodinámica pueden influir en “estirar la adherencia en el túnel carpiano, ampliar el área longitudinal de contacto entre el nervio mediano en el ligamento carpiano transversal, reducir el edema tenosinovial, mejorar el retorno venoso de los

haces nerviosos y reducir la presión dentro del canal” (p. 1).

## **2.3 Objetivos**

### **2.3.1 Objetivo general.**

- Describir los efectos fisiológicos de la neurodinámica como tratamiento para el manejo del dolor en el síndrome del túnel del carpo en pacientes femeninos de 45 a 60 años.

### **2.3.2 Objetivos específicos.**

- Exponer los protocolos de la rehabilitación física para el manejo del dolor en el síndrome del túnel del carpo en pacientes femeninos de 45 a 60 años mediante una revisión basada en la evidencia actual.
- Detallar la neurodinámica específica para el tratamiento del manejo de dolor en el síndrome del túnel del carpo en pacientes femeninos de 45 a 60 años.
- Explicar la eficiencia de la neurodinámica cómo técnica para el tratamiento del manejo de dolor en el síndrome del túnel del carpo en pacientes femeninos de 45 a 60 años.

## **Capítulo III**

### **Marco Metodológico**

Se dará a conocer en este capítulo el tipo de enfoque de investigación, mencionando los diferentes buscadores que fueron utilizados para reunir la información de la presente revisión bibliográfica sobre el STC. Además, se enlistarán los criterios tomados en cuenta para poder enriquecer la misma y así poder analizar los objetivos planteados en el Capítulo II.

#### **3.1 Materiales**

Para esta investigación se tomó en cuenta artículos científicos de las siguientes bases de datos: Pubmed, Scopus, AFP, Cochrane, LILACS y Dialnet. Además, se incluyó Tesis doctorales, de maestría y de pregrado, de diferentes universidades de Latinoamérica y páginas web de fuentes oficiales. Esto brindó información acerca de datos sobre la fisiopatología del STC, y el tratamiento para la patología.

Los recursos bibliográficos a tomar en cuenta para este trabajo incluyeron libros sobre neurodinámica, anatomía de mano y miembro superior, biomecánica, fisiología articular, terapia manual y sobre el STC.



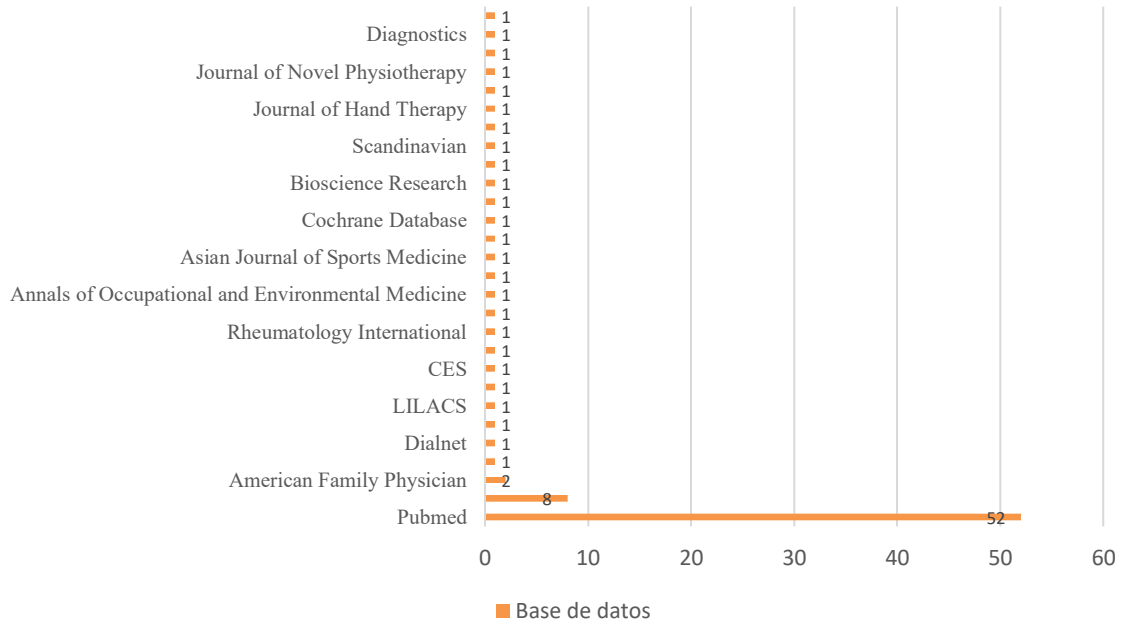


Figura 23. Gráfica bases de datos utilizadas (Elaboración propia)

La recolección de información y evidencia científica se realiza a partir de la búsqueda de las siguientes palabras: Carpal Tunnel Syndrome AND Neurodynamic OR Nerve Gliding OR Neural Mobilization AND Pain.

### 3.2 Métodos Utilizados

#### 3.2.1 Enfoque de investigación.

La presente investigación posee un enfoque cualitativo. Su principal característica es que utiliza la recolección y análisis de datos para afinar las preguntas de investigación o revelar nuevas interrogantes en el proceso de interpretación (Hernández-Sampieri et al., 2010).

Este estudio es cualitativo dado que las variables de estudio han sido investigadas de fuentes primarias con base a la técnica de recolección de información de palabras claves, a fin de poder describirlas en el contexto; así mismo comprender su relación, y realizar un análisis interpretativo de las variables tanto la dependiente que es el STC, y la variable independiente que es la neurodinámica.

### **3.2.2 Tipo de estudio.**

La presente investigación se considera de tipo descriptivo. Este tipo de investigación pretende especificar las propiedades, características y rasgos importantes de todo fenómeno analizado. Describe las tendencias de un grupo o población, esto quiere decir que únicamente se pretende medir o recoger información de manera independiente o conjunta sobre los conceptos o las variables a las que se refieren (Hernández-Sampieri et al., 2010).

Está investigación es de tipo descriptivo dado que se considera como patología al STC describiendo sus componentes cómo la anatomía, biomecánica, y su fisiología. Además, de enumerar sus conceptos como la definición para una mejor comprensión del tema de estudio con respecto a la neurodinámica en el manejo del dolor en pacientes con el STC.

### **3.2.3 Método de estudio.**

La presente investigación se desarrolla con base en el método de análisis y síntesis, no se consideró otro método de estudio. Bernal (2010) define el método analítico-sintético como el que estudia los hechos, partiendo de la descomposición del objeto de

estudio en cada una de sus partes para estudiarlas en forma individual [análisis], y luego integrar esas partes para estudiarlas de manera holística e integral [síntesis].

Se pretende desarrollar un análisis de toda la información recolectada acerca de los efectos fisiológicos de la neurodinámica como técnica en pacientes femeninos que padecen del STC, para brindar un mejor manejo de la sintomatología como el dolor.

#### **3.2.4 Diseño de investigación.**

La presente investigación se desarrolla con base al diseño de investigación no experimental y de corte transversal. Este es aquel que se realiza sin manipular deliberadamente variables. Se basa fundamentalmente en la observación de fenómenos tal y como se dan en su contexto natural para después analizarlos (Escamilla, 2013).

Se determina que el diseño tiene en consideración el tiempo durante el cual se recolectan los datos, tratándose del diseño transversal, donde los datos se recolectan en un solo momento, en un solo tiempo, su propósito es describir las variables y su interrelación en un momento determinado (Baena, 2017).

Se pretende realizar un diseño de investigación que permita recuperar datos ya existentes de las variables a considerar, sin manipular deliberadamente las mismas. Se considera de corte transversal debido que se tiene una fecha de inicio y una fecha de finalización, ajustado al calendario académico, la revisión bibliográfica consiste en ambas variables de investigación.

### 3.2.5 Criterios de selección.

Para realizar esta investigación se tomaron en cuenta ciertos criterios de selección, los cuales se presentan a continuación:

**Tabla. 7** Criterios de selección

<b>Criterios de inclusión</b>	<b>Criterios de exclusión</b>
<ul style="list-style-type: none"><li>• Artículos indexados y no indexados, provenientes de fuentes con respaldo científico.</li><li>• Artículos y libros en inglés, español, portugués y/o alemán.</li><li>• Libros que hablen sobre la neurodinámica como tratamiento para el STC.</li><li>• Libros que describan la anatomía y biomecánica del túnel carpiano.</li><li>• Artículos que hablen sobre el síndrome del túnel carpiano.</li><li>• Tesis de pregrado, de maestría y de doctorados.</li><li>• Artículos que hablen sobre la epidemiología y fisiopatología de STC.</li><li>• Libros con las ediciones más recientes.</li><li>• Artículos que hablen de pacientes con diagnóstico de STC.</li><li>• Artículos que evalúen el cuadro clínico: dolor, funcionalidad.</li></ul>	<ul style="list-style-type: none"><li>• Información que no provenga de fuentes con un respaldo científico.</li><li>• Artículos que no describan el síndrome del túnel carpiano.</li><li>• Artículos que no hablen de la neurodinámica como tratamiento para el STC.</li><li>• Artículos no mayores a 10 años de antigüedad.</li><li>• Libros y artículos que no hablen sobre la fisiopatología y epidemiología de STC.</li><li>• Libros que no describan la anatomía y biomecánica del túnel carpiano.</li><li>• Artículos que posean pacientes con otras patologías musculoesqueléticas del miembro superior.</li><li>• Artículos que no hablen sobre métodos de diagnósticos del síndrome del túnel carpiano.</li><li>• Artículos y libros que no estén en inglés, español, portugués y/o alemán.</li></ul>

*Fuente: Elaboración propia.*

### **3.3 Variables**

Hernández-Sampieri et al. (2010) definen que una variable es una propiedad que puede fluctuar y cuya variación puede medirse u observarse. De igual manera las variables adquieren valor para la investigación científica cuando se relacionan con otras variables, es decir, si forman parte de una hipótesis o teoría.

#### **3.3.1 Variable independiente.**

Según Baena (2017) una variable independiente es la característica o propiedad que se supone la causa del fenómeno estudiado que no se puede controlar. Otra definición según Rojas (1983) nos dice que la variable independiente es el elemento, fenómeno o situación que explica, condiciona o determina, la presencia de otro. En esta revisión bibliográfica se considera como variable independiente a la técnica de la neurodinámica.

#### **3.3.2 Variable dependiente.**

La variable dependiente es aquella cuyas modalidades o valores están relacionados con los cambios en la variable independiente, pero que puede ser controlada científicamente. La variable dependiente es la que podemos manipular, la independiente no, ya que son las causas que provocan los efectos (Baena, 2017). En esta investigación se considera como variable dependiente al STC.

#### **3.3.3 Operacionalización de las variables.**

Constituye un conjunto de procedimientos que permiten describir las actividades que un espectador debe realizar para recibir las impresiones sensoriales que indican la

existencia de un concepto teórico en mayor o menor grado (Hernández-Sampieri et al., 2010).

**Tabla. 8** *Operacionalización de las variables*

<b>Tipo</b>	<b>Nombre</b>	<b>Definición conceptual</b>	<b>Definición Operacional</b>	<b>Fuente</b>
<b>Independiente</b>	Neurodinámica	Es la aplicación clínica de la mecánica y fisiología del sistema nervioso con la función musculoesquelética.	Relación de cómo se mueve y cómo funciona el tejido nervioso, sobre todo, las raíces nerviosas y nervios periféricos con el aparato locomotor	(Shacklock, 2007)
<b>Dependiente</b>	Síndrome del túnel carpiano	Es una compleja combinación de síntomas resultantes de la compresión del nervio mediano dentro del túnel carpiano en la muñeca.	Pacientes que presenten diversos grados de problemas motores y sensoriales sin curso de progresión predecible.	(Parish et al., 2020)

*Fuente: Elaboración propia.*

## **Capítulo IV**

### **Resultados**

En el último capítulo se pretende revisar información con respaldo científico que sustente y responda los objetivos general y particulares y la pregunta de investigación planteados en el capítulo II. En primera instancia se responderá a cada objetivo propuesto, con un enfoque a nuestras dos variables, tanto la dependiente [síndrome del túnel carpiano] como la independiente [neurodinámica].

#### **4.1 Resultados**

Se realiza una revisión acerca de los efectos fisiológicos de la neurodinámica como tratamiento para el manejo de dolor mediante una pertinente recolección de datos. En búsqueda de un mayor respaldo científico para la aplicación en pacientes femeninos que padecen del síndrome del túnel del carpo.

**Primer objetivo.** Protocolos de la rehabilitación física para el manejo del dolor en el síndrome del túnel del carpo en pacientes femeninos de 45 a 60 años mediante una revisión basada en la evidencia actual.

**Wolny et al. (2015)** en su artículo *The Influence of Physiotherapy on the Range of Motion and Kinesthetic Sensation of Movement in the Radiocarpal Articulation in Patients with Carpal Tunnel Syndrome*, realizó una revisión sistemática donde participaron en el experimento 140 personas, de las cuales 122 [87,15%] eran mujeres y 18 [12,85%] hombres. Se asignaron a un grupo de rehabilitación mediante terapia manual que incluía técnicas neurodinámicas [MT] o fisioterapia que incluía modalidades electro físicas [EM]. La terapia en el grupo MT se basó en terapia manual incluyendo técnicas neurodinámicas y en el grupo EM en terapia láser y ultrasonidos.

Para los propósitos del objetivo clínico se expuso un protocolo de rehabilitación física donde se describe el protocolo de Shacklock, que incluye técnicas neurodinámicas para el nervio mediano. Se utilizó el masaje funcional de la parte descendente del trapecio [duración 3 min.], así como las técnicas de movilización de muñeca. En ambas técnicas se utilizaron tres series con 10 repeticiones. La duración de una movilización fue de 15" con un periodo de descanso de 10". Las movilizaciones de deslizamiento y tensión del nervio mediano se realizaron en la posición de prueba neurodinámica del mediano [prueba neurodinámica del mediano *ULNT1* o PNM1] con apoyo. Las movilizaciones deslizantes unidireccionales y distal y movilizaciones a tensión en una dirección. El método estándar consistió en realizar tres series de 60 repeticiones de movilizaciones por deslizamiento y tensión. La duración de los intervalos entre series fue de 15". El curso completo de la terapia incluyó todas las técnicas terapéuticas mencionadas y se realizaron 20 sesiones terapéuticas dos veces por semana. [ver Anexos]



**Hamzeh et al. (2020)** en su artículo *The Long-Term Effect of Neurodynamics Vs Exercise Therapy on Pain and Function in People with Carpal Tunnel Syndrome: A Randomized Parallel-Group Clinical Trial*, realizaron un ensayo clínico aleatorio de grupos paralelos donde la población de estudio comprendió 51 personas, se asignaron aleatoriamente a recibir cuatro sesiones de neurodinámica [n = 26] y terapia de ejercicio en casa como control [n = 25]. El grupo de tratamiento [NDT] recibió atención a través de neurodinámica especializada.

Para los propósitos del objetivo clínico se exponen dos protocolos para la rehabilitación física. El primer protocolo de tratamiento descrito por Butler consistió en una sesión semanal de 60 minutos durante un período de 4 semanas para el grupo de tratamiento [NDT] las técnicas se realizaron en la posición de prueba neurodinámica mediana [ULNTI]. Y el segundo protocolo de ejercicio de intervención descrito por la *Arthritis UK/The Chartered Society of Physiotherapy recommendations*, para el grupo control [EXT] recibió 4 sesiones de ejercicios supervisados. Incluyeron 10 series por 3 repeticiones de ejercicios de deslizamiento de tendones, fortalecimiento de la muñeca y mano, estiramientos y rango de movimiento activo. Se entregó a los participantes un folleto explicativo de los mismos ejercicios para que los siguieran durante un periodo de 4 semanas. [ver Anexos]

**Zurrido y Polanco (2017)** en su artículo *Terapia manual en el síndrome del túnel carpiano. Revisión sistemática*, se realizó una revisión sistemática donde se incluyeron 11 artículos entre el 1 de enero del 1998 y el 31 de diciembre de 2016. Los pacientes recibieron tratamiento experimental de diferentes técnicas de terapia manual [TM]. Principalmente se centraron en técnicas de neurodinámica para el nervio mediano y masoterapia.

Para los propósitos del objetivo clínico se exponen dos protocolos para la rehabilitación física donde se retoma la secuencia de pasos de Totten y Hunter, que consiste en una serie de movimientos en la muñeca y los dedos que progresivamente deslizan el nervio mediano dentro del túnel carpiano. Y el protocolo de Shacklock que consiste en abducción y rotación externa glenohumeral, supinación, extensión de la muñeca y extensión de codo. Con los parámetros de secuencia, se produce un incremento de la tensión del nervio mediano. De igual manera una variante propuesta por Shacklock donde las técnicas de deslizamiento neural se realizan alternando de manera dinámica la flexión de codo y extensión de muñeca respecto a la extensión de codo flexión de muñeca. [ver Anexos]

### **Conclusión:**

Los tres artículos planteados por Wolny et al. (2015), Hamzeh et al. (2020) y Zurrado y Polanco (2017) exponen los diversos protocolos para la rehabilitación física en el STC. Estos protocolos toman en cuenta parámetros sobre el dolor, movimiento activo, fuerza de agarre y pinza, *Symptom Severity Scale* [SSS] y *Shortened version of the Disabilities of the Arm, Shoulder, and Hand* [DASH]. La neurodinámica se puede realizar de forma pasiva donde el fisioterapeuta es el encargado de guiar los movimientos y realizarlos de manera secuencial [protocolo de Shacklock y Butler], o también de forma activa-asistida donde el paciente es el encargado de realizar el movimiento de manera secuencial [variante del protocolo de Shacklock, y protocolo de Totten y Hunter]. Por lo tanto, los protocolos revisados consisten en movimientos siempre secuenciales, a través del deslizamiento o tensión del nervio.

**Segundo objetivo.** Neurodinámica específica para el tratamiento del manejo de dolor en el síndrome del túnel del carpo en pacientes femeninos de 45 a 60 años.

**De-la-Llave-Rincón et al. (2012)** en su artículo *Response Of Pain Intensity to Soft Tissue Mobilization and Neurodynamic Technique: A Series of 18 Patients with Chronic Carpal Tunnel Syndrome*, realizaron un ensayo controlado donde la población de estudio comprendió 18 mujeres con STC de entre 31 y 59 años. Once pacientes tenían un STC leve, y las 7 restantes presentaban un STC moderado. Seis pacientes tenían síntomas unilaterales [4 del lado derecho y 2 del izquierdo], mientras que 12 presentaban síntomas bilaterales.

Para el propósito del objetivo clínico se detalla la neurodinámica específica del protocolo de Butler, la cual consiste en: A) depresión de la cintura escapular, B) abducción glenohumeral y rotación lateral, C) supinación del antebrazo, muñeca, pulgar y extensión de los dedos. En esta posición, se alternadinámicamente la flexión del codo y la extensión de la muñeca con la extensión del codo y la flexión de la muñeca. La velocidad y amplitud del movimiento se ajustaron para que no se produjera dolor durante la técnica. La intervención de deslizamiento se completó de 5 a 10 minutos, en 2 series de 5 minutos cada una tomando en cuenta un descanso de 1 minuto.

**Vaidya & Nariya (2020)** en su artículo *Effect of Neural Mobilization Versus Nerve and Tendon Gliding Exercises in Carpal Tunnel Syndrome: A Randomized Clinical Trial*, realizaron un ensayo clínico aleatorio, donde la población de estudio comprendió 60 personas. A continuación, se detalla el tratamiento que recibió el grupo [A] conformado por 30 pacientes, los cuales recibieron ultrasonido, movilización neural y férula nocturna. El grupo [B] conformado por 30 pacientes recibieron ultrasonido, ejercicios de deslizamiento de nervios- tendones y férula nocturna. Se realizaron evaluaciones antes y al final de las 12 sesiones para todos los tratamientos de ambos grupos, las cuales se basaron en una valoración de

dolor según EVA, y un dinamómetro para la fuerza de agarre.

Para el propósito del objetivo clínico se detalla la neurodinámica específica donde la secuencia para la técnica de neurodinámica del nervio mediano consiste en: A) depresión y abducción del hombro [ $110^\circ$ ]; B) extensión de la muñeca; C) supinación; D) rotación lateral del hombro; E) extensión del codo; F) flexión lateral del cuello hacia el lado opuesto. Se realizaron 3 series de 10 repeticiones tres veces por semana durante 4 semanas.

Además, otro protocolo brindado por los autores acerca de la neurodinámica del nervio y los tendones consiste en: A) muñeca neutra con dedos y pulgar en flexión; B) muñeca en neutro con dedos y pulgar en extensión; C) muñeca y dedos en extensión con el pulgar en neutro; D) muñeca, dedo y pulgar en extensión; E) muñeca, dedo y pulgar en extensión con el antebrazo en supinación; F) muñeca, dedo en extensión, antebrazo en supinación con la otra mano tirando del pulgar en hiperextensión. Se realizó 1 serie, de 5 repeticiones, manteniendo 7 segundos cada posición, 3 veces por semana durante 4 semanas.

**Sakr et al. (2019)** en su artículo *Comparison Between Neural Mobilization and Carpal Bone Mobilization in Treating Carpal Tunnel Syndrome*, realizaron un ensayo clínico aleatorio donde se seleccionaron 30 pacientes con diagnóstico de STC. El grupo [A] recibió movilización dinámica del nervio mediano, mientras que el grupo [B] recibió movilización del hueso carpiano.

Para el propósito del objetivo clínico se detalla la neurodinámica específica donde el grupo [A] recibió el protocolo de neurodinámica del nervio mediano detallando así los pasos que se

siguió con este grupo: paciente en decúbito supino, la técnica de NM fue realizada por el investigador en forma de: A) depresión del hombro, B) abducción del hombro, C) supinación del antebrazo, D) rotación externa del hombro, E) extensión de la muñeca y de los dedos y F) extensión del codo. Todos los movimientos se llevaron hasta el final del rango disponible o hasta el punto en que se produjeron los síntomas. Se realizó 1 serie, de 10 repeticiones manteniendo la posición durante 10 segundos, 3 veces por semana durante 4 semanas.

### **Conclusión:**

La neurodinámica específica consiste en movimientos secuenciales que permite tensar o deslizar una porción específica del sistema nervioso, en este caso del nervio mediano. Por lo tanto, los tres artículos revisados por De-la-Llave-Rincón et al. (2012), Vaidya & Nariya (2020) y Sakr et al. (2019), coinciden que la neurodinámica se inicia desde la articulación más proximal del complejo del hombro, con la depresión y abducción del mismo, seguido así de una supinación del antebrazo, rotación externa de hombro, extensión de muñeca y dedos finalizando con extensión de codo. Sin embargo, De-la-Llave-Rincón et al. (2012) en el último paso, alterna dinámicamente la flexión del codo y la extensión de la muñeca con la extensión del codo y la flexión de la muñeca, mientras que Vaidya & Nariya (2020) agrega un paso más con la flexión lateral del cuello hacia el lado opuesto y realizándolo en manera repetida, y Sakr et al. (2019) lo realiza hasta un punto donde la sintomatología sea producida.

**Tercer objetivo.** Eficiencia de la neurodinámica cómo técnica para el tratamiento del manejo de dolor en el síndrome del túnel del carpo en pacientes femeninos de 45 a 60 años.

**Meneses y Morales (2013)** en su artículo *Evidencia de la efectividad del deslizamiento del nervio mediano en el tratamiento del síndrome del túnel carpiano: una revisión sistemática*, realizaron una revisión sistemática donde se incluyeron 6 estudios clínicos controlados, aleatorizados y simple, ciego o doble ciego entre el año 2000 hasta febrero del 2012, se incluyeron 318 participantes. Se investigó el uso de las técnicas neurodinámicas de deslizamiento del nervio mediano para el manejo del STC. Las medidas de resultado comparadas fueron la percepción del dolor, el comportamiento de síntomas, la discapacidad, la funcionalidad, las fuerzas de agarre y pinza, la satisfacción del paciente, la calidad de vida y el desempeño en las actividades de la vida diaria.

Dos autores no mostraron mejoras significativas de los grupos en el comportamiento del dolor y la funcionalidad (Akalin et al., 2002; Bialosky et al., 2009).

Tres estudios mostraron mejorías significativas en la intensidad del dolor, funcionalidad, signos Tinel y Phalen y fuerza de agarre en todos sus grupos (Horng et al., 2011; Baysal et al., 2006; Bardak et al., 2009).

Un estudio mostro mejorías significativas en los resultados para el uso de férula. La férula de muñeca neutra mostró mayor reducción de síntomas que la férula de muñeca móvil. A las 8 semanas todos los grupos disminuyeron significativamente síntomas. No se observaron efectos significativos para los ejercicios de deslizamiento de nervio y tendón (Brininger et al., 2007).

Se encontró evidencia moderada para el manejo del STC mediante técnicas neurodinámicas de deslizamiento del nervio mediano, las posiciones de la extremidad superior influyen de manera directa en el deslizamiento, lo cual brindan una variabilidad en los resultados. Sin embargo, se puede considerar que la neurodinámica como un tratamiento es seguro y efectivo para el manejo del STC.

**Wolny y Linek (2019)** en su artículo *Is Manual Therapy Based on Neurodynamic Techniques Effective in The Treatment of Carpal Tunnel Syndrome? A Randomized Controlled Trial*, realizaron un ensayo controlado aleatorio donde incluyó a 103 pacientes femeninas con STC leve y moderado, fueron asignados a un grupo de técnicas neurodinámicas [grupo experimental, n = 58] o a un grupo sin tratamiento [grupo de control, n = 45]. Los pacientes fueron examinados por cuatro fisioterapeutas que realizaron exploraciones físicas y observaron cómo cumplimentaban los pacientes los cuestionarios pertinentes: *Boston Carpal Tunnel Questionnaire and Numerical Pain Rating Scale [NPRS]*.

La evaluación del dolor se realizó con la *NPRS* [0=ningún dolor, 10=dolor máximo]. Para la evaluación del dolor, se pidió a los pacientes que indicaran con luz alta el dolor más intenso de la semana anterior. El dolor en cada mano se evaluó por separado en los pacientes con síndrome del túnel carpiano bilateral. El dolor se evaluó al inicio e inmediatamente después del tratamiento.

El grupo experimental recibió 20 tratamientos dos veces por semana durante 10 semanas; durante el mismo periodo, el grupo de control no recibió ningún tratamiento. Se utilizaron técnicas de deslizamiento y de tensión. Todas las técnicas se realizaron en decúbito supino. El

protocolo utilizado fue el de Shacklock que consistió en tres series de 60 repeticiones de técnicas neurodinámicas de deslizamiento y tensión separadas por intervalos de 15 segundos entre series, dos veces por semana durante 20 sesiones. La duración aproximada de cada sesión fue de 20 minutos. No hubo dolor durante la terapia. Los participantes en el estudio no recibieron ninguna otra terapia aparte de las técnicas neurodinámicas.

Tras 10 semanas de experimento, en comparación con el grupo de control, los pacientes del grupo experimental muestran que el nivel de dolor medido tras el experimento disminuyó en 4,08 puntos en la NPRS [5,86 > 1,38] en comparación con el grupo de control [5,71 > 5,46]. Los resultados aportan pruebas de la eficacia de las técnicas neurodinámicas en el tratamiento conservador del STC. Se produjo un alivio significativo del dolor y de la gravedad de los síntomas tales como: adormecimiento y hormigueo en la zona del nervio mediano; parestesia nocturna y dolor en la zona de la muñeca que se irradia al hombro.

El mecanismo de una reducción del dolor tan significativo con la aplicación de técnicas neurodinámicas parece ser multifactorial, y podría deberse a la disminución de la presión del túnel carpiano y del edema tisular. La compresión nerviosa provoca inflamación crónica, que puede causar síntomas del síndrome del túnel carpiano. La hipótesis es que el uso de técnicas neurodinámicas puede mejorar la función fisiológica al aumentar el riego sanguíneo, reducir la irritación mecánica y mejorar el deslizamiento del nervio, es decir, reducir el edema intraneural, mejorar el transporte axonal y disminuir la presión intraneural, reduciendo así la sensibilidad mecánica.



También se observó que las técnicas neurodinámicas reducían la gravedad de los síntomas y mejoraban el estado funcional. Tanto la mejora de la conducción nerviosa en las fibras sensoriales como la reducción significativa del dolor pueden explicar la reducción de los síntomas subjetivos.

**Atya y Mansour (2011)** en su artículo *Laser Versus Nerve and Tendon Gliding Exercise in Treating Carpal Tunnel Syndrome*, realizaron un ensayo clínico controlado donde la población de estudio comprendió treinta pacientes femeninas con síndrome del túnel carpiano de leve a moderado; con edades comprendidas entre 30 y 45 años, participaron en este estudio. Las pacientes se dividieron aleatoriamente en dos grupos de igual número; las del grupo [A] recibieron láser de baja intensidad, mientras que las del grupo [B] recibieron ejercicios de deslizamiento de nervios y tendones. El tratamiento se realizó tres veces por semana durante dos meses consecutivos en ambos grupos. Los resultados se evaluaron al inicio y al final de los dos meses mediante una escala visual analógica [EVA], la medición de la fuerza de prensión y estudios de conducción nerviosa.

La intensidad del dolor se midió mediante una escala visual analógica [EVA], que es una escala calibrada en la que los pacientes podían indicar su valoración a lo largo de una línea de 10 cm que iba de 0 [“ningún dolor”] a 10 [“el dolor más intenso que pueda imaginar”].

Para el grupo [A]:

Se administró terapia láser de baja intensidad aplicando láser infrarrojo de baja intensidad [Enraf, Endolaser] con una longitud de onda de 830 nm y una potencia de salida

de 30mw. La dosis por punto sensible fue de [1,8 J]. La dosis total por tratamiento fue de [9 J] y la dosis acumulada para diez tratamientos fue de 72 julios. El tratamiento se realizó a lo largo de 4 semanas durante 10 minutos al día, 2 veces a la semana.

Para el grupo [B]:

A los pacientes del grupo II se les indicó que realizaran ejercicios de deslizamiento de nervios y tendones desarrollados por Totten y Hunter. A todos los pacientes de este grupo se les entregó un folleto en el que se describían los ejercicios. Durante los ejercicios de deslizamiento tendinoso, los dedos se colocaron en cinco posiciones distintas. Éstas eran [mano recta, gancho, puño, sobremesa y puño recto]. Cada posición se mantuvo durante siete segundos. Durante el ejercicio de deslizamiento del nervio mediano, se movilizó el nervio mediano colocando la mano y la muñeca en seis posiciones diferentes.

Durante estos ejercicios, el cuello y el hombro estaban en posición neutral, y el codo estaba en supinación y 90 grados de flexión. Cada posición se mantuvo durante 5 segundos, los ejercicios se aplicaron 3 veces al día, cada ejercicio se repitió 10 veces. El programa de ejercicios se continuó durante dos meses.

La comparación de la diferencia entre las mediciones de resultados posteriores al tratamiento relacionadas con el dolor, la fuerza de prensión y los estudios de conducción nerviosa entre dos grupos reveló que hubo una reducción estadísticamente significativa de la puntuación de la EVA, un aumento de la fuerza de agarre y una mejora de los ECN en el grupo de láser en comparación con el grupo de ejercicio. Grupo [A] antes del tratamiento datos según EVA; 7.13> post tratamiento datos según EVA 2.86. Grupo [B] antes del

tratamiento datos según EVA; 7.53> post tratamiento datos según EVA 5.2.

La eficacia real de las actividades de deslizamiento del nervio y el tendón puede depender de la comprensión de la fisiopatología individual del STC. A pesar de que las pruebas más recientes y accesibles indican que estos ejercicios son beneficiosos para los pacientes con STC que presentan compresión mecánica del nervio mediano, se postula que la isquemia, la reducción de la excursión longitudinal del nervio mediano y la compresión mecánica o lesión de las estructuras carpianas pertinentes son las etiologías que provocan una compresión del sistema neurovascular a su paso por el túnel carpiano.

Los efectos beneficiosos de estos ejercicios pueden incluir la mejora de la excursión real del nervio, la reducción de los síntomas al permitir que el nervio se mueva libremente, la disminución de las adherencias, la movilización directa del nervio, la facilitación del retorno venoso, la dispersión del edema, esta técnica también puede ayudar a pueden aliviar el dolor isquémico al contribuir al aporte de sangre oxigenada al nervio mediano en su sitio distal dentro de la muñeca y la mano, la disminución de la presión dentro del perineuro y la disminución de la presión del túnel carpiano. Por lo tanto, los ejercicios de deslizamiento se recomiendan como un pilar importante en el tratamiento conservador del STC de naturaleza mecánica.

La variabilidad de los resultados sugiere que las distintas técnicas de movilización pueden tener efectos diferentes en los resultados del tratamiento. Dados los resultados de estas investigaciones, en el presente estudio se utilizaron ejercicios de deslizamiento de nervios y tendones, que produjeron una disminución significativa del dolor, un aumento de

la fuerza de prensión y un aumento significativo de la conducción del nervio mediano; sin embargo, la diferencia significativa entre los grupos de láser y de ejercicios no proporciona justificación suficiente para recomendar estos ejercicios como el mejor tratamiento conservador disponible actualmente para el STC, aunque podrían desempeñar un papel importante en la mejora de la eficacia de los tratamientos conservadores.

### **Conclusión:**

Los hallazgos sugieren que los protocolos aplicados por el fisioterapeuta tienen un efecto positivo sobre el nivel de dolor y la gravedad de los síntomas como entumecimiento y hormigueo en áreas del nervio mediano, tal y como proponen Wolny y Linek (2019) sin embargo, en otros estudios, la técnica no muestra mejoras significativas en resultados como el dolor o la funcionalidad, debido a que las técnicas se utilizan mayoritariamente en casa, lo que afecta a los resultados debido a la posible inconsistencia del paciente (Meneses y Morales, 2013; Atya y Mansour, 2011).

## **4.2 Discusión**

Sakr et al. (2019) señala que los movimientos se llevan hasta el final del rango disponible o hasta el punto en donde se produzcan los síntomas, sin embargo, De-la-Llave Rincón et al. (2012), Wolny y Linek (2019), Vaidya y Nariya (2020) coinciden que los movimientos se deben llevar hasta un punto donde no se perciba la sintomatología.

Horng et al. (2011) hace mención que para mejorar el estado funcional y la calidad de vida de los pacientes con STC, la combinación de ejercicios de deslizamiento del tendón, terapia de parafina e inmovilización podría ser más eficaz dado que existen mejoras en la gravedad de

los síntomas, a comparación de la combinación de neurodinámica, terapia de parafina y la inmovilización, tanto Horng et al. (2011) y Basson et al. (2017) coinciden que esto es a causa de que al momento de incluir un programa de ejercicios en casa las limitantes es la falta de seguimiento de los ejercicios, que puede afectar de manera significativa al resultado final del tratamiento. Contrario a esto, Zurrido y Polanco (2017) hacen mención que el uso de técnicas neurodinámicas como programa para casa tienen un efecto positivo en el dolor y la sintomatología, más no hace mención contraria a las limitantes planteadas anteriormente por dichos autores.

Zurrido y Polanco (2017) señala que existen efectos hipoalgésicos con las técnicas neurodinámicas, sin embargo, al combinarlas con otra técnica como la masoterapia se muestran mejores resultados. Contrario a lo que comenta Wolny et al. (2017), la neurodinámica por si sola muestran un mayor efecto con respecto a la velocidad de conducción sensorial y motora, los síntomas subjetivos de los pacientes y la mejora de funcionalidad.

Moraes et al. (2016) implementa el uso de una nueva escala *Patient Rated Wrist Evaluation* [PRWE] descrita por Rodríguez et al. (2015) la cual hace evaluación acerca de los niveles de dolor de los pacientes y el grado de disfunción, sobre una base de una escala graduada entre 0 y 10. Sin embargo

### **4.3. Conclusión**

Existen diversos protocolos tales como; Totten y Hunter, Shacklock y Butler que pueden ser utilizados como tratamiento en la rehabilitación física del STC y su manejo en el dolor. Así

mismo cada uno cuenta con diferentes movimientos secuenciales, pero siempre con un objetivo: la movilización del nervio mediano, a través del deslizamiento o tensión del mismo. Su aplicación puede darse de diferentes maneras, desde un fisioterapeuta a cargo que lo realiza de manera pasiva, hasta una realización activa del paciente, en una rehabilitación desde casa [variante Shacklock; Totten y Hunter].

Una de las bases de la neurodinámica es su consistencia en movimientos secuenciales y repetitivos, esto permite una movilización tanto en deslizamiento como en tensión de una porción específica del nervio mediano. Se produce mediante movimientos dinámicos desde cada articulación por donde transcurre el nervio mediano. La neurodinámica puede verse involucrada desde una flexión lateral de cuello hasta una hiperextensión o hiperflexión de la muñeca y dedos. Cada articulación puede verse incluida cuando se requiere de los movimientos repetitivos, tanto para la neurodinámica pasiva, activa y activa asistida.

La neurodinámica suele tener diversos efectos con respecto al dolor o la funcionalidad, sin embargo, la variabilidad de estos resultados depende del tipo de técnica que se aplica para cada paciente, la técnica de deslizamiento puede ser más eficaz en comparación a la técnica de tensión, dado que en el deslizamiento aumenta más el flujo sanguíneo. Si bien se puede obtener tener resultados positivos solamente con la técnica de la neurodinámica, la combinación activa con otras técnicas fisioterapéuticas puede también ayudar a mejorar la eficacia de esta modalidad terapéutica [neurodinámica].

Sabiendo los diferentes tipos de protocolos de neurodinámica y sus movimientos secuenciales, se puede concluir que la combinación de los diferentes movimientos tanto de

tensión o deslizamiento pueden inducir diferentes efectos fisiológicos sobre el nervio, el tratamiento con las técnicas neurodinámicas pueden aumentar la excitabilidad por parte de los axones nerviosos, por tal motivo existe un aumento de la mecanosensibilidad del nervio debiéndose confirmar una precaución durante el enfoque terapéutico en la movilización neural. Sin embargo, existe evidencia que conduce a la neurodinámica a ser un tratamiento efectivo dado que aumenta el flujo sanguíneo y por ende produce la regeneración y curación de un nervio lesionado. De igual manera se evidencian efectos hipoalgésicos por la activación de sistemas endógenos moduladores del dolor. La técnica de deslizamiento puede producir una disipación de la tensión en el sistema nervioso, favoreciendo propiedades viscoelásticas del tejido, mejorando así la función neural.

#### **4.4 Perspectivas y/o Aplicaciones Prácticas**

Se busca que esta investigación sea utilizada como referencia para la aplicación de técnicas neurodinámicas en pacientes que padezcan del síndrome del túnel del carpo, en ambos géneros, con ello tener un efecto positivo con respecto al dolor y la calidad de vida al momento del tratamiento de la patología.

De igual manera los deseos del autor es ampliar la búsqueda de protocolos específicos en combinación con otras técnicas fisioterapéuticas, para validar con una futura investigación de tipo cualitativo donde se compare la inmovilización por férula vs neurodinámica del nervio mediano para así diseñar en un futuro un protocolo de atención pre-quirúrgica para este padecimiento, para mejorar de forma consistente los ítems de la calidad de vida y el dolor de cada paciente.

También puede ser objeto de estudio la técnica de la movilización tendinosa vs neurodinámica del nervio mediano, debido a que ambas movilizan tejidos circundantes, para mejorar la funcionalidad de la estructura.



## Referencias

- Aboonq M. S. (2015). Pathophysiology of carpal tunnel syndrome. *Neurosciences*, 20(1), 4–9. Recuperado de <https://tinyurl.com/y4sccxfx>
- Almejo, L. L. (2014). Síndrome del túnel del carpo. *Mediagraphic*, 10(1). Recuperado de <https://tinyurl.com/437vsvyr>
- Alsharif, A. A., Nasir, F., Shi, Y., Tian, X., Khan, A. A., & Guo, Y. J. Risk Factors, Diagnosis, and Treatments for Carpal Tunnel Syndrome: A Review. (2017). *Science Letters*, 5(3), 233-243. Recuperado de <https://tinyurl.com/4prtuzhx>
- American Academy of Orthopaedic Surgeons. (2018). Therapeutic Exercise Program for Carpal Tunnel Syndrome. *American Academy of Orthopaedic Surgeons*. 1-3. Recuperado de <https://tinyurl.com/v4btp4zk>
- American Academy of Orthopaedic Surgeons. (July 2016). Carpal Tunnel Syndrome. *American Academy of Orthopaedic Surgeons*. Recuperado de <https://tinyurl.com/3dtx6c5n>
- Andrade, S. M., (2013). *Las medidas antropométricas de la mano influyen en la presencia de sintomatología propia del Síndrome del Túnel Carpiano en los trabajadores del área administrativa de una universidad de Quito, en el primer trimestre del año 2013*. (Tesis de Maestría, Universidad Central del Ecuador). Recuperado de <https://tinyurl.com/43cdva73>
- Araya-Quintanilla, F., Polanco-Cornejo, N., Cassis-Mahaluf, A., Ramírez-Smith, V., & Gutiérrez-Espinoza, H. (2018). Efectividad de la movilización neurodinámica en el dolor y funcionalidad en sujetos con síndrome del túnel carpiano: revisión sistemática. *Revista de la Sociedad Española del Dolor*, 25(1), 26-36. <https://doi:10.20986/resed.2017.3567/2017>
- Ashworth, N. M. L. (2016). Carpal Tunnel Syndrome. *BMJ Publishing Group*, 94(10), 830–831. Recuperado de <https://tinyurl.com/ujnv8svh>
- Ashworth, N. M. L. (30 marzo de 2020). Carpal Tunnel Syndrome: Practice Essentials, Pathophysiology, Epidemiology. *Medscape*. <https://tinyurl.com/4khc9c36>
- Assmus, H., Antoniadis, G., & Bischoff, C. (2015). Carpal and cubital tunnel and other, rarer nerve compression syndromes. *Deutsches Ärzteblatt international*, 112(1-2), 14–26. <https://doi.org/10.3238/arztebl.2015.0014>
- Atya, A. M., & Mansour, W. T. (2011). Laser versus Nerve and Tendon Gliding Exercise in Treating Carpal Tunnel Syndrome. *Life Science Journal*, 8(2). Recuperado de <https://tinyurl.com/3a3cb72n>

- Baena, G. (2017). *Metodología de la investigación; Serie integral por competencias*. Grupo Editorial Patria. Recuperado de <https://tinyurl.com/yvxrt97r>
- Baker, N. A., Stevans, J. M., Terhorst, L., Haas, A. M., Kuo, Y. F., & Al Snih, S. (2018). What Types of Treatment Are Provided for Patients with Carpal Tunnel Syndrome? A Retrospective Analysis of Commercial Insurance. *PM & R: the journal of injury, function, and rehabilitation*, 10(8), 826–835. <https://doi.org/10.1016/j.pmrj.2018.02.004>
- Ballesteros-Pérez, R., Plaza-Manzano, G., Urraca-Gesto, A., Romo-Romo, F., Atín-Arratibel, M., Pecos-Martín, D., [...] & Romero-Franco, N. (2017). Effectiveness of Nerve Gliding Exercises on Carpal Tunnel Syndrome: A Systematic Review. *Journal of manipulative and physiological therapeutics*, 40(1), 50–59. <https://doi.org/10.1016/j.jmpt.2016.10.004>
- Bartkowiak, Z., Eliks, M., Zgorzalewicz-Stachowiak, M., & Romanowski, L. (2019). The Effects of Nerve and Tendon Gliding Exercises Combined with Low-level Laser or Ultrasound Therapy in Carpal Tunnel Syndrome. *Indian journal of orthopaedics*, 53(2), 347–352. [https://doi.org/10.4103/ortho.IJOrtho\\_45\\_17](https://doi.org/10.4103/ortho.IJOrtho_45_17)
- Baselgia, L. T., Bennett, D. L., Silbiger, R. M., & Schmid, A. B. (2017). Negative Neurodynamic Tests Do Not Exclude Neural Dysfunction in Patients with Entrapment Neuropathies. *Archives of physical medicine and rehabilitation*, 98(3), 480–486. <https://doi.org/10.1016/j.apmr.2016.06.019>
- Basson, A., Olivier, B., Ellis, R., Coppieters, M., Stewart, A., & Mudzi, W. (2017). The Effectiveness of Neural Mobilization for Neuromusculoskeletal Conditions: A Systematic Review and Meta-analysis. *The Journal of orthopaedic and sports physical therapy*, 47(9), 593–615. <https://doi.org/10.2519/jospt.2017.7117>
- Benavidez, J. M., López, N., & Escobar, V. L., (2019). *Sintomatología del síndrome del túnel del carpo en los docentes del programa de instrumentación quirúrgica de la Universidad Santiago de Cali en el año 2018*. (Tesis de Doctorado, Universidad Santiago de Cali). Recuperado de <https://tinyurl.com/czrhkr92>
- Bepko, J., & Mansalis, K. (2016). Common Occupational Disorders/ Asthma, COPD, Dermatitis, and Musculoskeletal Disorders. *American family physician*, 93(12), 1000–1006. Recuperado de <https://tinyurl.com/872bkc>
- Bernal, C. A. (2010). *Metodología de la investigación; administración, economía, humanidades y ciencias sociales*. Editorial Prentice Hall. Recuperado de <https://tinyurl.com/bwwmsuc8>

- Boudier-Revéret, M., Gilbert, K. K., Allégué, D. R., Moussadyk, M., Brismée, J. M., Sizer, P. S., Jr, Feipel, V., Dugailly, P. M., & Sobczak, S. (2017). Effect of neurodynamic mobilization on fluid dispersion in median nerve at the level of the carpal tunnel: A cadaveric study. *Musculoskeletal science & practice*, 31, 45–51. <https://doi.org/10.1016/j.msksp.2017.07.004>
- Bueno-Gracia, E., Ruiz-de-Escudero-Zapico, A., Malo-Urriés, M., Shacklock, M., Estébanez-de-Miguel, E., Fanlo-Mazas, P., Caudevilla-Polo, S., & Jiménez-Del-Barrio, S. (2018). Dimensional changes of the carpal tunnel and the median nerve during manual mobilization of the carpal bones. *Musculoskeletal science & practice*, 36, 12–16. <https://doi.org/10.1016/j.msksp.2018.04.002>
- Burton, C., Chesterton, L. S., & Davenport, G. (2014). Diagnosing and managing carpal tunnel syndrome in primary care. *The British journal of general practice: the journal of the Royal College of General Practitioners*, 64(622), 262–263. <https://doi.org/10.3399/bjgp14X679903>
- Butler, D. S. (2005). *The Neurodynamic Techniques*. Editorial Neuro Orthopaedic Institute Australasia.
- Calandruccio, J. H., & Thompson, N. B. (2018). Carpal Tunnel Syndrome: Making Evidence-Based Treatment Decisions. *The Orthopedic clinics of North America*, 49(2), 223–229. <https://doi.org/10.1016/j.ocl.2017.11.009>
- Cazares-Manríquez, M. A., Wilson, C. C., Vardasca, R., García-Alcaraz, J. L., Olguín-Tiznado, J. E., López-Barreras, J. A., & García-Rivera, B. R. (2020). A Review of Carpal Tunnel Syndrome and Its Association with Age, Body Mass Index, Cardiovascular Risk Factors, Hand Dominance, and Sex. *Applied Sciences*, 10(10), 3488. <https://doi.org/10.3390/app10103488>
- Chammas, M. (2014). Carpal tunnel syndrome. *Chirurgie de La Main*, 33(2), 75–94. <https://doi.org/10.1016/j.main.2013.11.010>
- Chammas, M., Boretto, J., Burmann, L. M., Ramos, R. M., Dos Santos Neto, F. C., & Silva, J. B. (2014). Carpal tunnel syndrome - Part I (anatomy, physiology, etiology, and diagnosis). *Revista brasileira de ortopedia*, 49(5), 429–436. <https://doi.org/10.1016/j.rboe.2014.08.001>
- Chammas, M., Boretto, J., Burmann, L. M., Ramos, R. M., Neto, F. S., & Silva, J. B. (2014). Carpal tunnel syndrome - Part II (treatment). *Revista brasileira de ortopedia*, 49(5), 437–445. <https://doi.org/10.1016/j.rboe.2014.08.002>
- Cirakli, A., Ulusoy, E. K., & Ekinçi, Y. (2018). The role of electrophysiological examination in the diagnosis of carpal tunnel syndrome: Analysis of 2516 patients. *Nigerian journal of clinical practice*, 21(6), 731–734. [https://doi.org/10.4103/njcp.njcp\\_25\\_17](https://doi.org/10.4103/njcp.njcp_25_17)

- Coppieters M, Nee R. (2015). Neurodynamic management of the peripheral nervous system. En Jull, G., Moore, A., Falla, D., Lewis, J., McCarthy, C., & Sterling M (4<sup>th</sup>) *Grieve . Modern Musculoskeletal Physiotherapy* (pp.289-290). Editorial Elsevier. Recuperado de <https://tinyurl.com/83evxhfh>
- Covill, L. G., & Petersen, S. M. (2012). Upper extremity neurodynamic tests: range of motion asymmetry may not indicate impairment. *Physiotherapy theory and practice*, 28(7), 535–541. <https://doi.org/10.3109/09593985.2011.641198>
- Dale, A. M., Harris-Adamson, C., Rempel, D., Gerr, F., Hegmann, K., Silverstein, [...] & Evanoff, B. (2013). Prevalence and incidence of carpal tunnel syndrome in US working populations: pooled analysis of six prospective studies. *Scandinavian journal of work, environment & health*, 39(5), 495–505. <https://doi.org/10.5271/sjweh.3351>
- De-la-Llave-Rincon, A. I., Ortega-Santiago, R., Ambite-Quesada, S., Gil-Crujera, A., Puentedura, E. J., Valenza, M. C., & Fernández-de-las-Peñas, C. (2012). Response of pain intensity to soft tissue mobilization and neurodynamic technique: a series of 18 patients with chronic carpal tunnel syndrome. *Journal of manipulative and physiological therapeutics*, 35(6), 420–427. <https://doi.org/10.1016/j.jmpt.2012.06.002>
- del Barrio, S. J., Gracia, E. B., García, C. H., de Miguel, E. E., Moreno, J. T., Marco, S. R., & Laita, L. C. (2016). Tratamiento conservador en pacientes con síndrome del túnel carpiano con intensidad leve o moderada. Revisión sistemática. *Neurología*, 33(9), 590-601. <https://doi.org/10.1016/j.nrl.2016.05.018>
- dos Santos, M. F., Guimarães, H. S., & de Carvalho, T. V. (2012). Intervenção Fisioterapêutica Na Síndrome Do Túnel Do Carpo: Um Estudo De Caso. *Scire Salutis*, 2(1), 10–15. <https://doi.org/10.6008/ESS2236-9600.2012.001.0002>
- Duckworth, A. D., Jenkins, P. J., & McEachan, J. E. (2014). Diagnosing carpal tunnel syndrome. *The Journal of hand surgery*, 39(7), 1403–1407. <https://doi.org/10.1016/j.jhsa.2014.03.039>
- Durham, C. O., & VanRavenstein, K. (2017). It's All in the Wrist: Diagnosis and Management of Carpal Tunnel Syndrome. *Orthopedic nursing*, 36(5), 323–327. <https://doi.org/10.1097/NOR.0000000000000390>
- Duymaz, T. (2012). Efficacy of Some Combined Conservative Methods in the Treatment of Carpal Tunnel Syndrome: A Randomized Controlled Clinical and Electrophysiological Trial. *Turkish Journal of Rheumatology*, 27(1), 38–46. <https://doi.org/10.5606/tjr.2012.005>

- Erickson, M., Lawrence, M., Jansen, C., Coker, D., Amadio, P., & Cleary, C. (2019). Hand Pain and Sensory Deficits: Carpal Tunnel Syndrome. *The Journal of orthopaedic and sports physical therapy*, 49(5), CPG1–CPG85. <https://doi.org/10.2519/jospt.2019.0301>
- Escamilla, M. (2013). *Diseño No-Experimental*. Universidad Autónoma del Estado de Hidalgo. Recuperado de <https://tinyurl.com/3wanfr8>
- Feng, B., Chen, K., Zhu, X., Ip, W.-Y., Andersen, L. L., Page, P., & Wang, Y. (2021). Prevalence and risk factors of self-reported wrist and hand symptoms and clinically confirmed carpal tunnel syndrome among office workers in China: a cross-sectional study. *BMC Public Health*, 21(1) <https://doi.org/10.1186/s12889-020-10137-1>
- Fernández-de-Las Peñas, C., Ortega-Santiago, R., de la Llave-Rincón, A. I., Martínez-Pérez, A., Fahandezh-Saddi Díaz, H., Martínez-Martín, [...] & Cuadrado-Pérez, M. L. (2015). Manual Physical Therapy Versus Surgery for Carpal Tunnel Syndrome: A Randomized Parallel-Group Trial. *The journal of pain*, 16(11), 1087–1094. <https://doi.org/10.1016/j.jpain.2015.07.012>
- García, F. G., Silva, F. W. D., & Reis, D. R. (2014). Síndrome del túnel carpiano. *Revista Habanera de Ciencias Médicas*, 13(5), 728-741. Recuperado de <https://tinyurl.com/9hhsvbej>
- Génova, A., Dix, O., Saefan, A., Thakur, M., & Hassan, A. (2020). Carpal Tunnel Syndrome: A Review of Literature. *Cureus*, 12(3), e7333. <https://doi.org/10.7759/cureus.7333>
- Ghasemi-Rad, M., Nosair, E., Vegh, A., Mohammadi, A., Akkad, A., Lesha, E., [...] & Hasan, A. (2014). A handy review of carpal tunnel syndrome: From anatomy to diagnosis and treatment. *World journal of radiology*, 6(6), 284–300. <https://doi.org/10.4329/wjr.v6.i6.284>
- Gillig, J. D., White, S. D., & Rachel, J. N. (2016). Acute Carpal Tunnel Syndrome: A Review of Current Literature. *The Orthopedic clinics of North America*, 47(3), 599–607. <https://doi.org/10.1016/j.ocl.2016.03.005>
- Guan, W., Lao, J., Gu, Y., Zhao, X., Rui, J., & Gao, K. (2018). Case-control study on individual risk factors of carpal tunnel syndrome. *Experimental and therapeutic medicine*, 15(3), 2761–2766. <https://doi.org/10.3892/etm.2018.5817>
- Guerra, M., Canchán, J. E., & López, C. Y., (2016). *Caracterización de los pacientes con síndrome del túnel del carpo en la población económicamente activa*. (Tesis de Pregrado, Universidad de San Carlos de Guatemala). Recuperado de <https://tinyurl.com/sxvt4bj2>

- Hall, T. M., & Elvey, R. L. (2005). Management of mechanosensitivity of the nervous system in spinal pain syndromes. En Boyling, J. D., & Jull, G. A (3rd Ed), *Grieve's Modern Manual Therapy: The Vertebral Column* (p.420). Editorial Elsevier Churchill Livingstone.
- Hamzeh, H., Madi, M., Alghwiri, A. A., & Hawamdeh, Z. (2020). The long-term effect of neurodynamics vs exercise therapy on pain and function in people with carpal tunnel syndrome: A randomized parallel-group clinical trial. *Journal of hand therapy: Official Journal of the American Society of Hand Therapists*, S0894-1130(20)30144-7. Advance online publication. <https://doi.org/10.1016/j.jht.2020.07.005>
- Harris-Adamson, C., Eisen, E. A., Kapellusch, J., Garg, A., Hegmann, K. T., Thiese, [...] & Rempel, D. (2014). Biomechanical risk factors for carpal tunnel syndrome: a pooled study of 2474 workers. *Occupational and environmental medicine*, 72(1), 33–41. <https://doi.org/10.1136/oemed-2014-102378>
- Hernández-Sampieri, R., Fernández-Collado, C., & Baptista, M. (2010). *Metodología de la investigación*. Editorial Mc Graw Hill. Recuperado de <https://tinyurl.com/f9bb4zvr>
- Hernández-Secorún, M., Montaña-Cortés, R., Hidalgo-García, C., Rodríguez-Sanz, J., Corralde-Toro, J., Monti-Ballano, [...] & Lucha-López, M. O. (2021). Effectiveness of Conservative Treatment According to Severity and Systemic Disease in Carpal Tunnel Syndrome: A Systematic Review. *International journal of environmental research and public health*, 18(5), 2365. <https://doi.org/10.3390/ijerph18052365>
- Hersh, E. (2021). Everything You Need to Know About Brachial Plexus Injuries. Healthline Editorial. Recuperado de <https://tinyurl.com/5d3a5x4p>
- Hidalgo, D. C. (2012). Síndrome del túnel carpal. *Revista Médica de Costa Rica Y Centroamérica*, 10(604):523–528. Recuperado de <https://tinyurl.com/vze6cbxu>
- Hornig, Y. S., Hsieh, S. F., Tu, Y. K., Lin, M. C., Hornig, Y. S., & Wang, J. D. (2011). The comparative effectiveness of tendon and nerve gliding exercises in patients with carpal tunnel syndrome: a randomized trial. *American journal of physical medicine & rehabilitation*, 90(6), 435–442. <https://doi.org/10.1097/PHM.0b013e318214eaaf>
- Hudak, P. L., Amadio, P. C., & Bombardier, C. (1996). Development of an upper extremity outcome measure: the DASH (disabilities of the arm, shoulder, and hand) [corrected]. The Upper Extremity Collaborative Group (UECG). *American journal of industrial medicine*, 29(6), 602–608. [https://doi.org/10.1002/\(SICI\)1097-0274\(199606\)29:6<602::AID-AJIM4>3.0.CO;2-L](https://doi.org/10.1002/(SICI)1097-0274(199606)29:6<602::AID-AJIM4>3.0.CO;2-L)

- Huisstede, B. M., Fridén, J., Coert, J. H., Hoogvliet, P., & European Handguide Group (2014). Carpal tunnel syndrome: hand surgeons, hand therapists, and physical medicine and rehabilitation physicians agree on a multidisciplinary treatment guideline—results from the European Handguide Study. *Archives of physical medicine and rehabilitation*, 95(12), 2253–2263. <https://doi.org/10.1016/j.apmr.2014.06.022>
- Huisstede, B. M., Hoogvliet, P., Franke, T. P., Randsdorp, M. S., & Koes, B. W. (2018). Carpal Tunnel Syndrome: Effectiveness of Physical Therapy and Electrophysical Modalities. An Updated Systematic Review of Randomized Controlled Trials. *Archives of physical medicine and rehabilitation*, 99(8), 1623–1634.e23. <https://doi.org/10.1016/j.apmr.2017.08.482>
- Hulkkonen, S., Auvinen, J., Miettunen, J., Karppinen, J., & Ryhänen, J. (2019). Smoking as risk factor for carpal tunnel syndrome: A birth cohort study. *Muscle & nerve*, 60(3), 299–304. <https://doi.org/10.1002/mus.26627>
- Hulkkonen, S., Shiri, R., Auvinen, J., Miettunen, J., Karppinen, J., & Ryhänen, J. (2020). Risk factors of hospitalization for carpal tunnel syndrome among the general working population. *Scandinavian journal of work, environment & health*, 46(1), 43–49. <https://doi.org/10.5271/sjweh.3835>
- Jaramillo, E. A., Buitrago, L., Maya, C., Portillo, S., Uribe, J., & Vásquez, E. M. (2012). Síndrome del túnel del carpo: aspectos clínicos y ocupacionales. (Carpal tunnel syndrome: clinical features and its relation to occupational factors) (Síndrome do túnel carpal: características clínicas e sua relação com fatores ocupacionais). *CES Salud Pública*, 3(2), 210–218. <https://doi.org/10.21615/2113>
- Jarmey, C. (2018). *The concise Book of Muscles*. [El libro conciso de los músculos]. Editorial North Atlantic Books.
- Kapandji, A. I. (2012). *Fisiología Articular*. Editorial Médica Panamericana.
- Kendall, F. P., Kendall, E., Geise, P., McIntyre, M., & Romani, W. (2007) *Músculos; Pruebas Funcionales, Postura y Dolor*. España: Editorial MARBÁN.
- Kim S. D. (2015). Efficacy of tendon and nerve gliding exercises for carpal tunnel syndrome: a systematic review of randomized controlled trials. *Journal of physical therapy science*, 27(8), 2645–2648. <https://doi.org/10.1589/jpts.27.2645>
- Koca, I., Boyaci, A., Tutoglu, A., Ucar, M., & Kocaturk, O. (2014). Assessment of the effectiveness of interferential current therapy and TENS in the management of carpal tunnel syndrome: a randomized controlled study. *Rheumatology international*, 34(12), 1639–1645. <https://doi.org/10.1007/s00296-014-3005-3>

- Kothari, M. J. (14 julio de 2021). Carpal tunnel syndrome: Clinical manifestations and diagnosis. *UpToDate*. Recuperado de <https://tinyurl.com/5489chwd>
- Koulidis, K., Veremis, Y., Anderson, C., & Heneghan, N. R. (2019). Diagnostic accuracy of upper limb neurodynamic tests for the assessment of peripheral neuropathic pain: A systematic review. *Musculoskeletal Science and Practice*. <https://doi.org/10.1016/j.msksp.2019.01.001>
- LeBlanc, K. E., & Cestia, W. (2011). Carpal tunnel syndrome. *American family physician*, 83(8), 952–958. Recuperado de <https://tinyurl.com/4v634s76>
- Lee, I.-H., Kim, Y.-K., Kang, D.-M., Kim, S.-Y., Kim, I.-A., & Kim, E.-M. (2019). Distribution of age, gender, and occupation among individuals with carpal tunnel syndrome based on the National Health Insurance data and National Employment Insurance data. *Annals of Occupational and Environmental Medicine*, 31(1), 1-14. <https://doi.org/10.35371/aoem.2019.31.e31>
- Magee, D. J., & Manskee, R. C. (2021). *Orthopaedic Physical Assessment*. Editorial Elsevier. Recuperado de <https://tinyurl.com/m9yxeakz>
- Martins, R. S., & Siqueira, M. G. (2017). Conservative therapeutic management of carpal tunnel syndrome. *Arquivos de neuro-psiquiatria*, 75(11), 819–824. <https://doi.org/10.1590/0004-282X20170152>
- McCartan, B., Ashby, E., Taylor, E. J., & Haddad, F. S. (2012). Carpal tunnel syndrome. *British journal of hospital medicine* (London, England: 2005), 73(4), 199–202. <https://doi.org/10.12968/hmed.2012.73.4.199>
- Meneses Echavez, J. F., & Morales-Osorio, M. A. (2013). Evidencia de la efectividad del deslizamiento del nervio mediano en el tratamiento del síndrome del túnel carpiano: una revisión sistemática. *Fisioterapia*, 35(3), 126–135. <https://doi.org/10.1016/j.ft.2012.10.005>
- Mohamed, F.I., Hassan, A.A., Abdel-Magied, R.A., & Wageh, R. (2016). Manual therapy intervention in the treatment of patients with carpal tunnel syndrome: median nerve mobilization versus medical treatment. *Egypt Rheumatol Rehabil*, 43, 27–34. <https://doi.org/10.4103/1110-161X.177424>
- Moore, K. L., Dalley, A. F., II, & Agur, A. M. R. (2018). *Anatomía con orientación clínica*. (Trad. Gutiérrez, A., Vasallo, L., Fontán, F., & Vizcaíno, J.). Barcelona: Editorial Wolters Kluwer Health. (2018)



- Moraes, D. F., Gasparini, A. L. P., Grecco, M. A. S., Almeida, N. H. N., Mainardi, T. C., & Fernandes, L. F. R. M. (2016). Carpal tunnel syndrome: mobilization and segmental stabilization. *Fisioterapia Em Movimento*, 29(3), 569–579. <https://doi.org/10.1590/1980-5918.029.003.ao15>
- Nazarieh, M., Hakakzadeh, A., Ghannadi, S., Maleklou, F., Tavakol, Z., & Alizadeh, Z. (2020). Non-Surgical Management and Post-Surgical Rehabilitation of Carpal Tunnel Syndrome: An Algorithmic Approach and Practical Guideline. *Asian J Sports Med*. <https://doi.org/10.5812/ASJSM.102631>
- Neal, S. (2015). Peripheral Nerve Injury of the Upper Extremity. En Tubbs, R. S., Rizk, E., Shoja, M. M., Loukas, M., Barbaro, N., & Spinner, R. J. (3) *Nerves and Nerves Injuries; Volume 2: Pain, Treatment, Injury, Disease, and Future Directions* (p.507). Editorial Elsevier. Recuperado de <https://tinyurl.com/4838mkx8>
- Nee, R. J., Jull, G. A., Vicenzino, B., & Coppieters, M. W. (2012). The validity of upper-limb neurodynamic tests for detecting peripheral neuropathic pain. *The Journal of orthopaedic and sports physical therapy*, 42(5), 413–424. <https://doi.org/10.2519/jospt.2012.3988>
- Neumann, D. A. (2017). *Kinesiology of the Musculoskeletal System; Foundations for Rehabilitation*. Editorial Elsevier. Recuperado de <https://tinyurl.com/tvc39mn5>
- Newington, L., Harris, E. C., & Walker-Bone, K. (2015). Carpal tunnel syndrome and work. Best practice & research. *Clinical rheumatology*, 29(3), 440–453. <https://doi.org/10.1016/j.berh.2015.04.026>
- Nordin, M., & Frankel, V. H. (2012). *Basic Biomechanics of the Musculoskeletal System*. Editorial Wolters Kluwer.
- Norkin, C. C., & White, D. J. (2016). *Measurement of Joint Motion; A Guide to Goniometry*. Editorial F. A. Davis Company.
- Nursing Center. (Marzo de 2020). Carpal Tunnel Syndrome. *Lippincott Nursing Center*. Recuperado de <https://tinyurl.com/bmrzzeku>
- Ortega-Santiago, R., de-la-Llave-Rincón, A. I., Ambite-Quesada, S., & Fernández-de-las-Peñas, C. (2012). Tratamiento fisioterápico basado en la neuromodulación de la sensibilización central en el síndrome del túnel del carpo: a propósito de un caso. *Fisioterapia*, 34(3), 130–134. <https://doi.org/10.1016/j.ft.2012.01.004>
- Oskouei, A. E., Talebi, G. A., Shakouri, S. K., & Ghabili, K. (2014). Effects of neuromobilization maneuver on clinical and electrophysiological measures of patients with carpal tunnel syndrome. *Journal of physical therapy science*, 26(7), 1017–1022. <https://doi.org/10.1589/jpts.26.1017>


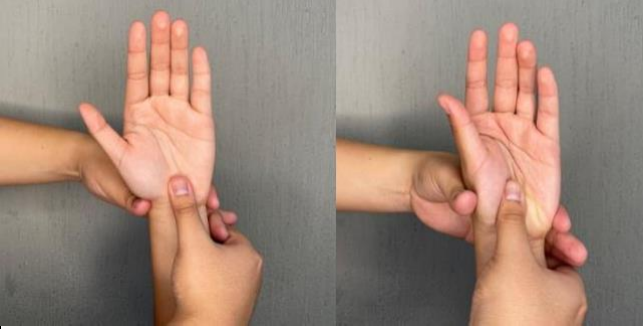

- Padua, L., Coraci, D., Erra, C., Pazzaglia, C., Paolasso, I., Loreti, C., Caliandro, P., & Hobson-Webb, L. D. (2016). Carpal tunnel syndrome: clinical features, diagnosis, and management. *The Lancet. Neurology*, 15(12), 1273–1284. [https://doi.org/10.1016/S1474-4422\(16\)30231-9](https://doi.org/10.1016/S1474-4422(16)30231-9)
- Padua, L., Pazzaglia, C. & de la Llave, A. I. (2011). Carpal tunnel syndrome. En Fernández-de-Las Peñas, C., Cleland, J. A. & Huijbregts, P. A. (1st Ed.), *Neck and Arm Pain Syndromes: Evidence-informed Screening, Diagnosis and Management*. (pp. 361-369). Editorial Churchill Livingstone.
- Page, M. J., O'Connor, D., Pitt, V., & Massy-Westropp, N. (2013). Therapeutic ultrasound for carpal tunnel syndrome. *The Cochrane database of systematic reviews*, 2013(3), CD009601. <https://doi.org/10.1002/14651858.CD009601.pub2>
- Palencia Sánchez, F., Garcia, O., & Riaño Casallas, M. I. (2013). Carga de la Enfermedad Atribuible al Síndrome de Túnel del Carpo en la Población Trabajadora Colombiana: Una Aproximación a los Costos Indirectos de una Enfermedad. *Value in Health Regional Issues*, 2(3), 381–386. <https://doi.org/10.1016/j.vhri.2013.10.003>
- Parish, R., Morgan, C., Burnett, C. A., Baker, B. C., Manning, C., Sisson, S. K., & Shipp, E. R. (2020). Practice patterns in the conservative treatment of carpal tunnel syndrome: Survey results from members of the American Society of Hand Therapy. *Journal of hand therapy: official journal of the American Society of Hand Therapists*, 33(3), 346–353. <https://doi.org/10.1016/j.jht.2019.03.003>
- Park D. (2017). Ultrasonography of the Transverse Movement and Deformation of the Median Nerve and Its Relationships with Electrophysiological Severity in the Early Stages of Carpal Tunnel Syndrome. *PM & R: the journal of injury, function, and rehabilitation*, 9(11), 1085–1094. <https://doi.org/10.1016/j.pmrj.2017.03.015>
- Rodríguez Morales D, García Cubero M del C, Mena Mateo JM, Silió Villamil F, Maqueda Blasco J. DDC. (2012). Enfermedades profesionales relacionadas con los trastornos musculoesqueléticos: síndrome del túnel carpiano. *Instituto Nacional de Seguridad y Salud en el Trabajo*. Recuperado de <https://tinyurl.com/jwvj54x8>
- Rojas, R. (1983). *Métodos para la investigación social (una proposición dialéctica)*. Editorial Folios Ediciones.
- Rouvière, H., & Delmas, A. (2005). *Anatomía humana descriptiva, topográfica y funcional. Vol 3. Miembros*. Barcelona: Editorial Elsevier Masson.
- Sakr, F., Elsayed, E., Elbalawy, Y., El-Nagar, A. (2019). Comparison Between Neural Mobilization and Carpal Bone Mobilization in Treating Carpal Tunnel Syndrome. *Bioscience Research*, 16(3):2690-2698. Recuperado de <https://tinyurl.com/56e8dxv8>




- Seidel, H. M., Ball, J. W., Dains, J. E., Flynn, J. A., Solomon, B. S., & Stewart, R. W. (2011). *Manual Mosby De Exploración Física*. Editorial Elsevier S.L.
- Shacklock, M. (2007). *Clinical Neurodynamics: A new system of musculoskeletal treatment*. [Neurodinámica Clínica: Un nuevo Sistema de tratamiento musculoesquelético] Editorial Elsevier Butterworth Heinemann.
- Schuenke, M., Schulte, E., & Schumacher, U. (2020) *Thieme Atlas of Anatomy; General Anatomy and Musculoskeletal System*. Editorial Thieme Medical Publishers.
- Sim, S. E., Gunasagaran, J., Goh, K. J., & Ahmad, T. S. (2018). Short-term clinical outcome of orthosis alone vs combination of orthosis, nerve, and tendon gliding exercises and ultrasound therapy for treatment of carpal tunnel syndrome. *Journal of hand therapy: official journal of the American Society of Hand Therapists*, 32(4), 411–416. <https://doi.org/10.1016/j.jht.2018.01.004>
- Singh, V., & Ericson, W. B. (2016). Median Nerve Entrapments. *Peripheral Nerve Entrapments*, 369–382. [https://doi.org/10.1007/978-3-319-27482-9\\_37](https://doi.org/10.1007/978-3-319-27482-9_37)
- Skirven, T. M., Osterman, L. A., Fedorczyk, J., & Amadio, P. C. (2011). *Rehabilitation of the Hand and Upper Extremity*. [Rehabilitación de la mano y la extremidad superior]. Editorial Mosby.
- Solanki, H., & Samuel, L. A. (2015). Comparative Study to Determine the effectiveness of Carpal Bone Mobilization vs. Neural Mobilization for Carpal Tunnel Syndrome. *Indian Journal of Physiotherapy & Occupational Therapy*, 9(3):123. <https://doi.org/10.5958/0973-5674.2015.00109.4>
- Sucher, B. M., & Schreiber, A. L. (2014). Carpal tunnel syndrome diagnosis. *Physical medicine and rehabilitation clinics of North America*, 25(2), 229–247. <https://doi.org/10.1016/j.pmr.2014.01.004>
- Toboadela, C. H. (2007). *Goniometría; Una herramienta para la evaluación de las incapacidades laborales*. Editorial ASOCIART.
- Vaidya, S., & Nariya D. (2020). Effect of Neural Mobilization Versus Nerve and Tendon Gliding Exercises in Carpal Tunnel Syndrome: A Randomized Clinical Trial. *Journal of Clinical Diagnostic Research*, 14(6), YC01-YC04. <https://doi.org/10.7860/JCDR/2020/43320.13779>
- Vanti, C., Bonfiglioli, R., Calabrese, M., Marinelli, F., Guccione, A., Violante, F. S., & Pillastrini, P. (2011). Upper Limb Neurodynamic Test 1 and symptoms reproduction in carpal tunnel syndrome. *A validity study*. *Manual therapy*, 16(3), 258–263. <https://doi.org/10.1016/j.math.2010.11.003>

- Vázquez-Alonso, M. F., & Díaz-Avalos, A. L. (2018). Cambios morfológicos y dimensionales en el túnel del carpo por resonancia magnética (preoperatorios y postoperatorios) [Morphological and dimensional changes of the magnetic resonance imaging in the carpal tunnel (pre- and postoperatively)]. *Acta ortopédica mexicana*, 32(4), 209–213. Recuperado de <https://tinyurl.com/ftth4rmb>
- Venes, D., & Taber, C. W. (2013). *Taber's Cyclopedic Medical Dictionary*. [Diccionario médico ciclopédico de Taber]. Editorial F.A. Davis.
- Violante, F. S., Farioli, A., Graziosi, F., Marinelli, F., Curti, S., Armstrong, [...] & Bonfiglioli, R. (2016). Carpal tunnel syndrome and manual work: the OCTOPUS cohort, results of a ten-year longitudinal study. *Scandinavian journal of work, environment & health*, 42(4), 280–290. <https://doi.org/10.5271/sjweh.3566>
- Von Lanz. T., & Wachsmuth. (1959). *Praktische Anatomie; Ein Lehr- Und Hilfsbuch Der Anatomischen Grundlagen Arztlichen Handelns*. Editorial Springer-Verlag.
- Wipperman, J., & Goerl, K. (2016). Carpal Tunnel Syndrome: Diagnosis and Management. *American family physician*, 94(12), 993–999. Recuperado de <https://tinyurl.com/yybb93be>
- Wolny T. (2017). The Use of Neurodynamic Techniques in the Conservative Treatment of Carpal Tunnel Syndrome - a Critical Appraisal of the Literature. *Ortopedia, traumatologia, rehabilitacja*, 19(5), 427–440. <https://doi.org/10.5604/01.3001.0010.5822>
- Wolny, T., & Linek, P. (2018). Neurodynamic Techniques Versus "Sham" Therapy in the Treatment of Carpal Tunnel Syndrome: A Randomized Placebo-Controlled Trial. *Archives of physical medicine and rehabilitation*, 99(5), 843–854. <https://doi.org/10.1016/j.apmr.2017.12.005>
- Wolny, T., & Linek, P. (2019). Is manual therapy based on neurodynamic techniques effective in the treatment of carpal tunnel syndrome? A randomized controlled trial. *Clinical rehabilitation*, 33(3), 408–417. <https://doi.org/10.1177/0269215518805213>
- Wolny, T., Saulicz, E., Linek, P., Myśliwiec, A., & Saulicz, M. (2016). Effect of manual therapy and neurodynamic techniques vs ultrasound and laser on 2PD in patients with CTS: A randomized controlled trial. *Journal of hand therapy: official journal of the American Society of Hand Therapists*, 29(3), 235–245. <https://doi.org/10.1016/j.jht.2016.03.006>
- Wolny, T., Saulicz, E., Linek, P., Shacklock, M., & Myśliwiec, A. (2017). Efficacy of Manual Therapy Including Neurodynamic Techniques for the Treatment of Carpal Tunnel Syndrome: A Randomized Controlled Trial. *Journal of manipulative and physiological therapeutics*, 40(4), 263–272. <https://doi.org/10.1016/j.jmpt.2017.02.004>



- Wolny, T., Saulicz, E., Linke, P., Myśliwiec, A., & Zając, A. (2015). The Influence of Physiotherapy on the Range of Motion and Kinesthetic Sensation of Movement in the Radiocarpal Articulation in Patients with Carpal Tunnel Syndrome. *J Nov Physiother* 5:251. <https://doi.org/10.4172/2165-7025.1000251>
- Yildirim, p., Dilek, b., Sahin, e., Gülbahar, s., & Kizil, r. (2018). Ultrasonographic and clinical evaluation of additional contribution of kinesiotaping to tendon and nerve gliding exercises in the treatment of carpal tunnel syndrome. *Turkish Journal of Medical Sciences*, 48(5), 925–932. <https://doi.org/10.3906/sag-1709-72>
- Yoshii, Y., Zhao, C., & Amadio, P. C. (2020). Recent Advances in Ultrasound Diagnosis of Carpal Tunnel Syndrome. *Diagnostics (Basel)*, 10(8), 596. <https://doi.org/10.3390/diagnostics10080596>
- Yugueros, P., & Berger, R. A. (2007). Anatomy of the Carpal Tunnel. En Luchetti., R. & Amadio, P. (2nd Ed.) *Carpal Tunnel Syndrome*. (p.10). Editorial Springer.
- Zamborsky, R., Kokavec, M., Simko, L., & Bohac, M. (2017). Carpal Tunnel Syndrome: Symptoms, Causes and Treatment Options. Literature Review. *Ortopedia, traumatología, rehabilitacja*, 19(1), 1–8. <https://doi.org/10.5604/15093492.1232629>
- Zaraliev, A., Georgiev, G. P., Karabinov, V., Iliev, A., & Aleksiev, A. (2020). Physical Therapy and Rehabilitation Approaches in Patients with Carpal Tunnel Syndrome. *Cureus*, 12(3), e7171. <https://doi.org/10.7759/cureus.7171>
- Zhang, D., Chruscielski, C. M., Blazar, P., & Earp, B. E. (2020). Accuracy of Provocative Tests for Carpal Tunnel Syndrome. *Journal of Hand Surgery Global*. 2(3), 121-125. <https://doi.org/10.1016/j.jhsg.2020.03.002>
- Zurrado, R. G. S., & Polanco, J. P. T. (2017). Terapia manual en el síndrome del túnel carpiano. *Revista de Investigación y Educación en Ciencias de la Salud (RIECS)*, 2(1), 59-71. <https://doi.org/10.37536/RIECS.2017.2.1.19>

## Anexos




PROTOCOLO DE SHACKLOCK			
Ejercicio	Descripción	Dosificación	Imagen de referencia
<p>Fase I. Masaje funcional de la parte descendente del trapecio (Wolny et al., 2016).</p>	<p>En la posición inicial, con una mano en el húmero, el terapeuta desliza la cintura escapular hacia arriba, acortando el músculo. Se aplica y se mantiene la presión en el borde medial del trapecio utilizando la eminencia tenar de la otra mano mientras se desliza el húmero distalmente hasta la posición final para estirar el músculo.</p>	<p>El movimiento se repite rítmicamente durante 3 minutos.</p>	
<p>Fase II. Técnica de apertura de la muñeca (Wolny et al., 2016).</p>	<p>Utilizando los espacios de su mano izquierda en la cara dorsal de los huesos del carpo del paciente, el terapeuta aplica una movilización volar mientras simultáneamente aplica presión dorsal sobre el ligamento transverso del carpo con el pulgar derecho.</p>	<p>Tres series de 10 repeticiones de forma lenta pero rítmica durante 15 segundos con un descanso de 10 segundos entre cada repetición; por cada técnica.</p>	
<p>Fase III. Técnica de cierre de la muñeca (Wolny et al., 2016).</p>	<p>El terapeuta realiza una presión de los dos pulgares en dirección volar y simultáneamente tira de los dedos índices flexionados dorsal y lateralmente.</p>	<p>Tres series de 10 repeticiones de forma lenta pero rítmica durante 15 segundos con un descanso de 10 segundos entre cada repetición; por cada técnica.</p>	


<p>Fase IV. Secuencia neurodinámica por movilización de deslizamiento y tensión del nervio mediano. (Wolny et al., 2016).</p>	<p>Posición de prueba neurodinámica del nervio mediano [ULNT1].</p>	<p>Se realiza la prueba para realizar las movilizaciones. En su posición final.</p>	
<p>Fase V. Movilización proximal por deslizamiento</p>	<p>El terapeuta realiza movimientos de extensión y flexión de gran amplitud de la articulación del codo alternativamente con la articulación fija de la muñeca. La acción se repite rítmicamente.</p>	<p>3 series de 60 repeticiones con 15 segundos de descanso entre series.</p>	
<p>Fase V. Movilización distal con deslizamiento</p>	<p>El terapeuta realiza un movimiento de extensión y flexión de gran amplitud de la articulación de la muñeca alternativamente con la articulación fija del codo. La acción se repite rítmicamente.</p>	<p>3 series de 60 repeticiones con 15 segundos de descanso entre series.</p>	
<p>Fase VI. Movilización proximal con tensión.</p>	<p>El terapeuta mueve el miembro superior hasta el punto en el que el paciente empieza a sentir tensión. Se realiza una extensión de baja amplitud de la articulación del codo de forma rítmica.</p>	<p>3 series de 60 repeticiones con 15 segundos de descanso entre series.</p>	


<p>Fase VI. Movilización distal con tensión.</p>	<p>El terapeuta mueve la extremidad superior hasta el punto en que el paciente empieza a sentir tensión. Se realiza una extensión de baja amplitud de la articulación de la muñeca con los dedos extendidos.</p>	<p>3 series de 60 repeticiones con un descanso de 15 segundos entre series.</p>	
--	--	---	--

<b>PROTOCOLO DE TOTTEN AND HUNTER</b>			
<b>Ejercicio</b>	<b>Descripción</b>	<b>Dosificación</b>	<b>Imagen de referencia</b>
<p>Fase I (Nazarieh et al., 2020).</p>	<p>La muñeca en posición neutral, dedos y pulgar en flexión.</p>	<p>1 serie, de 5 repeticiones, manteniendo 7 segundos cada posición (Vaidya &amp; Nariya (2020).</p>	
<p>Fase II (Nazarieh et al., 2020).</p>	<p>Muñeca en posición neutral, dedos y pulgar extendidos.</p>	<p>1 serie, de 5 repeticiones, manteniendo 7 segundos cada posición (Vaidya &amp; Nariya (2020).</p>	






<p>Fase III (Nazarieh et al., 2020).</p>	<p>Muñeca y dedos extendidos, pulgar en posición neutral.</p>	<p>1 serie, de 5 repeticiones, manteniendo 7 segundos cada posición (Vaidya &amp; Nariya (2020).</p>	
<p>Fase IV (Nazarieh et al., 2020).</p>	<p>Muñeca, dedos y pulgares extendidos.</p>	<p>1 serie, de 5 repeticiones, manteniendo 7 segundos cada posición (Vaidya &amp; Nariya (2020).</p>	
<p>Fase V (Nazarieh et al., 2020).</p>	<p>Como en la Fase IV, pero con el brazo en supinación.</p>	<p>1 serie, de 5 repeticiones, manteniendo 7 segundos cada posición (Vaidya &amp; Nariya (2020).</p>	


<p>Fase VI (Nazarieh et al., 2020).</p>	<p>Como en la Fase V, pero con un estiramiento suave del pulgar.</p>	<p>1 serie, de 5 repeticiones, manteniendo 7 segundos cada posición (Vaidya &amp; Nariya (2020).</p>	
---	--	--	--

PROTOCOLO DE BUTLER			
Ejercicio	Descripción	Dosificación	Imagen por referencia
<p>Posición inicial (Hamzeh et al., 2020).</p>	<p>Ligera abducción de hombro, flexión de codo, muñeca en neutro.</p>	<p>3 series por 10 repeticiones (Hamzeh et al., 2020).</p>	

<p>Segunda posición (Hamzeh et al., 2020).</p>	<p>Abducción del hombro, extensión de muñeca.</p>	<p>3 series por 10 repeticiones (Hamzeh et al., 2020).</p>	
<p>Tercera posición (Hamzeh et al., 2020).</p>	<p>Supinación de muñeca.</p>		

<p>Cuarta posición (Hamzeh et al., 2020).</p>	<p>Extensión de codo, mantener la posición de la muñeca con seguridad.</p>	<p>3 series por 10 repeticiones (Hamzeh et al., 2020).</p>	
<p>Quinta posición (Hamzeh et al., 2020).</p>	<p>Rotación lateral de todo el brazo.</p>		

<p>Sexta posición (Hamzeh et al., 2020).</p>	<p>Bloquear la cintura escapular de la elevación.</p>	<p>3 series por 10 repeticiones (Hamzeh et al., 2020).</p>	
<p>Séptima posición (Hamzeh et al., 2020).</p>	<p>Abducción cuidadosa del hombro usando el muslo del terapeuta.</p>		

<p>Posición final (Hamzeh et al., 2020).</p>	<p>Añade la flexión cervical o la flexión lateral.</p>	<p>3 series por 10 repeticiones (Hamzeh et al., 2020).</p>	 A photograph showing a physical therapist in a dark blue polo shirt with white and light blue accents, wearing a black face mask and glasses, performing a manual therapy technique on a female patient. The patient is lying on her side on a blue massage table, wearing a black sports bra and shorts. The therapist is leaning over the patient, using his hands to apply pressure to her upper back and shoulder area. The background is a plain, light-colored wall.
--	--	--	---